Lane Medical Library

Über

Haematokolpos und Haematometra.

Inaugural-Dissertation

der

medizinischen Fakultät

der

Universität Leipzig

zur Erlangung der Doktorwürde

vorgelegt

und von derselben zum Druck genehmigt am 6. Februar 1897

von

Heinrich von See

approb. Arzt.

Leipzig-Reudnitz.
Druck von August Hoffmann.
1897.

Seinen lieben Eltern

in Dankbarkeit gewidmet.

Seinen lieben Eltern

in Dankbarkeit gewidmet.

Die $13^1/_2$jährige A. Sch. aus Riesa wurde am 2. Oktober 1895 in die gynäkologische Klinik zu Leipzig aufgenommen. Sie stammt von gesunden, noch lebenden Eltern. Drei Geschwister sind gestorben. Bis auf eine Erkrankung an Diphtheritis war sie früher stets gesund. Sie hat noch nie menstruiert. Seit den letzten vier bis fünf Monaten litt sie an periodischen, alle vier Wochen auftretenden Schmerzen im Unterleibe.

Die Patientin ist ein kräftiges, gutgenährtes Mädchen. Die übrigen Organe erweisen sich als gesund. Achselhaare sind nicht vorhanden. Die Brüste sind gut entwickelt. Die Bauchdecken sind schlaff, glatt, nicht vorgetrieben. Bei der Palpation der Bauchdecken fühlt man, den Beckeneingang ein wenig überragend, einen kugeligen, etwa faustgrossen Tumor, der sich im kleinen Becken verliert. Die Vulva ist normal gebildet, die Schamhaare gut entwickelt. Die Vagina bildet einen kurzen, etwa 3 cm langen Blindsack, der anscheinend in zwei kurze, nebeneinander liegende Zipfel nach oben hin ausläuft, die durch einen sagittal verlaufenden Wulst von einander getrennt erscheinen. Der Uteruskörper ist bei der bimanuellen Untersuchung durch die rudimentäre Scheide deutlich tastbar, vergrössert, etwa faustgross, elastisch, etwas gerundet. Links vom Uterus befindet sich eine gänseeigrosse Geschwulst, vermutlich von der linken Tube ausgehend. Von der portio ist nichts zu fühlen; ebenso ist es unmöglich, bei der Spannung der Bauchdecken und der rudimentären Scheide, die Adnexe deutlich zu differenzieren.

Am 5. Oktober 1895 wurde in Aethernarkose die Laparotomie vorgenommen. Die Bauchhöhle wird durch einen in der Mittellinie vom Nabel bis zur Symphyse gehenden Schnitt eröffnet und die Darmschlingen eventeriert. Das Peritoneum zeigt sich glatt und glänzend. Etwa ein halber Liter leicht hämorrhagischer Flüssigkeit befindet sich in der Bauchhöhle. Beim Einblick in das kleine Becken sieht man zunächst den vergrösserten, ca. faustgrossen

Uterus in gewöhnlicher Anteflexionshaltung. Die rechten Anhänge sind normal; die linke Tube ist dagegen verschlossen, stark ausgedehnt und mit der Umgebung leicht adhärent. Sie lässt sich bequem, ohne Blutung, aus der Umgebung auslösen und wird ohne Ovarium in Partieen vom Uterus und vom lig latum abgebunden und abgetragen. Hierauf wird der Uterus mit der Hand vor die Bauchdecken entwickelt und in sagittaler Richtung in der Vorderwandsmitte, nahe dem Fundus, aufgeschnitten. Es fliesst sofort eine reichliche Menge eines schwärzlichen, theerartigen Blutes aus der Uterushöhle heraus. Die Uterushöhle wird leergetupft. Hierauf geht man mit einer Sonde in die Höhle hinein und gelangt durch eine enge Stelle (offenbar den inneren Muttermund) mit der Sonde in eine zweite Höhle, aus welcher gleichfalls dieselben Blutmassen hervorquellen Beim Versuche, die Sonde der rudimentären Scheide von oben her zu nähern, gelingt es nicht, den Sondenknopf von unten zu fühlen. Man entschliesst sich daher, die enge Stelle, welche die Uterushöhle von der zweiten Bluthöhle trennt, zu dilatieren, um mit dem Finger den Weg zu suchen. Dilatation mit Hegarschen Dilatatorien. Ausräumung der zweiten Höhle, die offenbar eine Haematokolpos darstellt und hierauf Durchführung eines Draintroicarts von oben her durch die Scheidewand der Scheide entgegen. Mit dem Draintroicart wird dann die Scheidewand durchstossen und das alte Blut möglichst entfernt. Hierauf wird die Uterusnaht mit Knopfnähten ausgeführt und die Bauchhöhle geschlossen. Darauf weitere Incision den Scheidenzwischenwand von unten her und Vernähung der Schleimhauträndер. Gazetamponade der neugebildeten Scheide. Die Narkose verlief ohne Störung. Das linke Ovarium zeigte ein frisches, blutendes corpus luteum.

6. Oktober. Kein Erbrechen, kein Aufstossen, spontane Urinentleerung, mässige Sekretion aus der Scheide. Puls etwas frequent.

7. Oktober. Puls ruhiger, Temperatur normal, Zunge feucht, Bauch nicht druckempfindlich.

8. und 9. Oktober. Wohlbefinden.

11. Oktober. Entfernung der Fäden; prima reunio.

21. Oktober. Dauerndes Wohlbefinden. P. steht auf.

22. Oktober. Entfernung der Scheidengaze. Die Scheidenwände granuliert. Die Scheide ist sehr gut gebildet, im Grunde die wohlgebildete portio vaginalis fühlbar. Einlegung neuer Gaze.

24. Oktober. P. wird als geheilt entlassen.

Anatomische Diagnose:

Haematometra; Hydrohaematosalpinx sinistra; Haematokolpos partialis; Atresia vaginalis.

Indem ich mir eine Besprechung dieses Falles für den Lauf der Abhandlung sowie für den Schluss der Arbeit vorbehalte, möchte ich zunächst eine allgemeine Erörterung über gynatretische Retentionstumoren, namentlich unter Berücksichtigung der angefügten Statistik folgen lassen.

Der Entstehung nach kann man die Gynatresieen als angeborene oder erworbene ansehen. Die angeborenen suchte man teils, dem jeweiligen Stande der Entwicklungslehre entsprechend, als Hemmungsbildungen darzustellen, teils hielt man sie für secundäre Obliterationen infolge von Entzündungsprozessen in den späteren Stadien des intrauterinen Lebens, nach bereits normal entwickeltem Genitaltractus. Auch die verschiedenen Formen der Atresieen und die Prädilektionsstellen derselben suchte man mit entwicklungsgeschichtlichen Thatsachen in Einklang zu bringen.

Im allgemeinen war auch früher die noch heute geltende Ansicht vorherrschend, dass Hymenalatresieen fast alle angeboren und nur in seltenen Fällen als erworben zu betrachten sind. In der That konnte ich in der Litteratur keinen reinen Fall von erworbener Hymenalatresie auffinden, in welchem eine Mitbeteiligung der Vagina an der Bildung der Verschlussmembran auszuschliessen gewesen wäre. In dem Falle von Gelbke (161), in welchem der Verschluss durch Pocken entstanden sein soll, wird die Membran als „fleischig bezeichnet, lässt also die Annahme zu, dass nicht allein der Hymen an der Occlusion beteiligt war.

Dass theoretisch die Möglichkeit einer Entstehung von Hymenalatresieen durch ulcerative Prozesse, Läsionen und dergl. nicht von der Hand zu weisen ist, scheinen jedoch diejenigen Fälle anzudeuten, bei welchen nach Entleerung einer Haematometra durch eine nur kleine Einstichöffnung eine Wiederverwachsung derselben eintrat und eine nochmalige Operation nötig machte.

Was die Genese der höher gelegenen Atresieen anbelangt, so brauchen wir wohl kaum zu erwähnen, dass bei anderweitigen Hemmungsbildungen, mangelhafter Entwicklung des Uterus und seiner Adnexe, auch die gleichzeitig vorhandene Atresie als Hemmungsbildung aufzufassen ist. So dürften wohl auch die

Atresieen bei Doppelbildungen meist als Hemmungsbildungen aufzufassen sein; es spricht hierfür schon das verhältnismässig häufige gleichzeitige Auftreten beider. Was das Verhältnis der erworbenen zu den angeborenen Verschlüssen hinsichtlich der Häufigkeit ihres Vorkommens betrifft, so wurde die Zahl der ersteren vor noch nicht langer Zeit entschieden unterschätzt. Wenn z. B. Rose[1]) die Bemerkung macht, die Unterscheidung der congenitalen und acquirierten Verschlüsse könne kaum schwer fallen, da die ursächlichen Krankheiten zu eingreifend seien, als dass sie der Anamnese entgehen könnten, andererseits die Vernarbungsprozesse, welche zu solchen Atresieen führten, sich leicht durch Narbenzusammenziehungen verrieten, so scheint er namentlich schwere Geburten und Erkrankungen im Wochenbett als Ursachen erworbener Genitalverschlüsse aufzufassen, die allerdings keine wesentlichen differentialdiagnostischen Schwierigkeiten hinsichtlich ihrer Genese bereiten können, und sich der Häufigkeit der im Kindesalter symptomlos auftretenden und zu Atresieen führenden Erkrankungen nicht bewusst gewesen zu sein. Wir verweisen als Gegensatz zu der Roseschen Ansicht auf die Äusserung Breisky's[2]): „Der congenitale Ursprung ist bei der klinischen Beobachtung oft schwer festzustellen, weil die Anamnese vorhergehende, im frühen Kindesalter erworbene Verwachsungen nicht immer auszuschliessen vermag und die narbigen Verziehungen und Brücken nächst der Atresie im späteren fötalen Leben erworben sein können, obwohl sie im allgemeinen für die acquirierte Form sprechen.“ In der That, wenn man die neuere und reichhaltigere Litteratur über Gynatresieen durchliest, wenn man z. B. die 1000 Fälle von F. L. Neugebauer[3]) durchstudiert und darin die häufigen Ursachen der Verengerungen und Verschlüsse aufgeführt findet, wie Scharlach, Diphtherie, Erysipel, Variola, Typhus, mechanische Verletzungen, Ätzungen, Verbrennungen usw., so muss einem schon der Gedanke nahegelegt werden, dass derartige Affektionen ein weit häufigeres aetiologisches Moment für die Entstehung von Atresieen bilden müssen, als man früher annahm. Die Schwierigkeit, derartige

---

[1]) E. Rose „Die Operation der Haematometra“. Monatsschrift für Geburtskunde. Bd. 19. 1867. p. 403.

[2]) Breisky „Über Haematometra bei hochliegender breiter Scheidenatresie“. Archiv für Gynaekologie. Bd. XIII. 1878. p. 481.

[3]) F. L. Neugebauer „Zur Lehre von den angeborenen und erworbenen Verwachsungen und Verengerungen der Scheide.“ S. Karger. Berlin 1895.

ursächliche Momente anamnestisch auszuschliessen, liegt ja gewiss zum Teil in den geringen Erscheinungen, welche sie hervorriefen, zum Teil aber auch in der mangelnden Beobachtungsgabe der kleinen Patientinnen und in der geringen Aufmerksamkeit, welche man, namentlich in niederen Ständen, der Pflege dieses Körperteiles zu schenken pflegt. Dass man in der älteren Litteratur noch mehr als in der jüngeren, den Mangel genügender anamnestischer Angaben beklagen muss, liegt auch darin, dass man denselben schon deshalb keine Bedeutung beimessen konnte, weil man jeglichen Scheidenverschluss als ‚hymen imperforatum', bei höheren Atresieen als ‚hymen duplex' zu bezeichnen, also ohne weiteres als congenitale Bildung aufzufassen pflegte.

Die in der neueren Zeit immer mehr an Boden gewinnende Anschauung von der überwiegenden Häufigkeit der erworbenen Vaginalatresieen bei einfachem Genitalkanal hat im letzten Jahre durch die Ansichten von Nagel[1]) und Veit[2]) eine wesentliche Stütze erhalten.

Nagel, stellt auf Grund entwicklungsgeschichtlicher Studien die Ansicht auf, dass breite Verwachsungen, bezw. vollkommene Atresieen der Scheide bei einfacher, wohl entwickelter Gebärmutter sämtlich erworben seien und ist mit Breisky der Ansicht, dass nur membranartiger Verschluss im Bereiche des unteren Scheidenabschnittes als angeboren angesehen werden kann. Diese Anomalie soll zustandekommen durch Verklebung und Verwachsung einander gegenüberliegender Falten. Diese Ansicht hat Veit (l. c.) auf Grund seiner Anschauungen über die Entstehung der Haematosalpinx, die uns weiter unten noch beschäftigen wird, durch die Behauptung ergänzt, dass alle mit Haematosalpinx complizierten Gynatresieen, bei einfachem sowohl, wie bei doppeltem Genitalkanal, erworben seien.

Was die Folgeerscheinungen der Gynatresieen betrifft, so bildet unser Fall ein typisches Beispiel für dieselben, soweit es sich um einfachen Genitalkanal handelt. Abweichungen kommen nach verschiedenen Richtungen vor. So ist die Grösse des Retentionssackes sehr verschieden je nach der Dauer des Bestehens der Menstrualverhaltung und dem Sitz der Atresie. Die ausser-

[1]) Nagel „Zur Lehre von der Atresie der weiblichen Genitalien. Berliner klin. Wochenschrift. 1896. No. 26.

[2]) Veit „Uber Haematosalpinx bei Gynatresieen." Berliner klin. Wochenschrift. 1896. No. 16.

ordentliche Ausdehnungsfähigkeit der Scheide bewirkt es, dass bei hymenalen und tiefen Vaginalatresieen der Haematokolpos oft eine enorme Grösse erreicht und häufig bis über den Nabel, ja bis an den Rippenbogen reicht. Die Form, in welcher die verschiedenen Abschnitte des Genitalrohres in den Retentionssack hineinbezogen sind, verhält sich verschieden. Zum Teil ist nur ein Haematokolpos ausgebildet, in welchen die unveränderte portio vaginalis uteri hineinragt. Bei gleichzeitiger Haematometra ist in den ausgesprochensten Fällen der ganze Uterus derart an der Bildung des Blutsackes mitbeteiligt, dass Uterus und Vagina eine einzige Höhle bilden, derart, dass der Übergang der Portio in das Scheidengewölbe nur durch einen Wulst markiert ist. Bis zur Ausbildung dieser Form können aber noch verschiedene Übergänge vorkommen. Zunächst kann der äussere Muttermund mehr oder weniger erhalten sein. Aber auch die Uterushöhle selbst erleidet nicht immer eine gleichmässige Ausdehnung. So war in den Fällen von Ponfick (101), Rokitansky (106), Ssolowjew (129) und Schell (127) der Cervix allein mit Retentionsflüssigkeit erfüllt, der Fundus normal bezw. nur hypertrophisch. Bei Schell wird das ost. uteri externum noch als normal bezeichnet Auch in dem Falle von Nieberding (94) in welchem wegen Fehlens der Scheide kein Haematokolpos bestand, fand sich die obengenannte Form. In den Fällen von Schell und Nieberding war der dem grösseren Tumor aufsitzende Fundus fälschlich als Haematosalpinx diagnosticiert worden. In Subbotics Fall (133) bestand an der Stelle des inneren Muttermundes eine Verengerung, welche dem Tumor eine sanduhrförmige Gestalt verlieh. Als vereinzelt scheint der vorliegende Zweifelsche Fall dazustehen, insofern, als sich hier bei vorhandenem Haematokolpos nur das corpus uteri an der Bildung der Haematometra beteiligte und der Weg zwischen os uteri internum und externum noch so eng war, dass er nur für eine Sonde wegsam war.

Die subjektiven Beschwerden bei den Retentionstumoren scheinen bei tiefen Atresieen mehr in einem Druckgefühl zu bestehen, welches der oft gerade hier sehr grosse Tumor verursacht, bei den höher gelegenen, namentlich den mit Haematosalpinx verbundenen, in einer grösseren Schmerzhaftigkeit der Molimina menstrualia.

Nach einer angestellten Berechnung über 110 von mir gesammelte Fälle von Hymenalatresie, betrug bei diesen Patientinnen

die Zeitdauer vom Beginn der subjektiven Symptome bis zum Beginne der klinischen Beobachtung durchschnittlich knapp 2 Jahre, während sie bei den übrigen Atresieen, ausgenommen die nach Geburt und im Wochenbette erworbenen, durchschnittlich knapp 4 Jahre betrug. Das Durchschnittsalter der Patientinnen mit Atresia hymenalis betrug $17\,^1/_2$ Jahre, dasjenige der mit höheren Atresieen behafteten $18\,^1/_2$ Jahre. Dass die Retentionsgeschwülste nach Hymenalatresieen durchschnittlich in früherem Lebensalter und nach kürzerem Bestehen der Symptome zur klinischen Beobachtung kommen, liegt wohl vornehmlich daran, weil bei ihnen der aus der Vulva tumorartig hervorgedrängte Hymen bald das dominierende Symptom bildet und so die Diagnose erleichtert. Die höher gelegenen Retentionsgeschwülste machen sich schon frühzeitiger durch ihre grössere Schmerzhaftigkeit geltend, welche einerseits bedingt wird durch den grösseren Raummangel für das Menstrualsekret, andererseits durch die häufigere Mitbeteiligung der Tuben. Ich fand bei 110 Hymenalatresieen etwa $14\,^1/_2$ Procent der Fälle mit Haematosalpinx verbunden, bei den Fällen nur der ersten Tabelle dagegen $33\,^1/_2$ Procent mit Haematosalpinx. Thatsächlich liegen die Verhältnisse noch etwas anders, da es bei den ersteren Fällen teilweise sich um solche handelt, bei denen es zweifelhaft ist, ob sie nicht als tiefe Vaginalatresieen aufzufassen sind. Bei der Berechnung der Fälle aus der ersten Tabelle hatte ich eine grössere Anzahl von zweifelhaften Fällen in Abzug gebracht, von denen aber sicher einige mit Haematosalpinx verbunden waren. Dass die höheren Atresieen nicht so frühzeitig als solche erkannt werden, liegt eben in dem Fehlen der diagnostischen Handhabe, welche bei Hymenalatresieen das Hervordrängen der Verschlussmembran bietet. Betrachten wir von diesen Gesichtspunkten aus die nichthymenalen Atresieen, welche wir in Fall 1 bis 144 zusammengestellt haben, unter sich, so ergiebt sich, dass bei den mit Haematokolpos kombinierten Retentionsgeschwülsten das Durchschnittsalter 20 Jahre, 1 Monat betrug, die Zeitdauer der Symptome durchschnittlich 4 Jahre, 8 Monate, während die höher gelegenen Tumoren, welche nicht mit Haematokolpos verbunden waren, als Durchschnittsalter 18 Jahre, 4 Monate und als Zeitdauer der Symptome 3 Jahre aufzuweisen hatten. Mit der Höhe des Retentionstumors scheint demnach das Lebensalter, sowie die Zeitdauer der Symptome wieder abzunehmen. Die Erklärung hierfür dürfte wohl darin zu suchen sein, dass für die grosse Zahl der

höheren Vaginalatresieen der obenerwähnte Faktor, welcher die Diagnose der Hymenalatresieen so wesentlich erleichtert, in Wegfall kommt, während andererseits wieder der noch vorhandene Scheidenabschnitt dem Menstrualsekret für eine gewisse Zeit ein genügendes Residuum bietet, um stärkere Druckerscheinungen hintanzuhalten.

Ist die Scheide dagegen in ihrer ganzen Länge verschlossen und die Stauung des Menstrualblutes auf den Uterus beschränkt, so wird bei der geringen Ausdehnungsfähigkeit desselben gegenüber der Scheide es hier leichter und früher zu Druck- und Schmerzgefühl kommen. Als ein begünstigendes Moment für das frühzeitige Auftreten von subjectiven Beschwerden bei allein bestehender Haematometra ist aber auch noch das in diesen Fällen weit häufigere Vorkommen von Haematosalpinx aufzufassen. Nach meiner Berechnung fand sich in den mit Haematokolpos verbundenen Fällen von Haemetometra nur bei 28 Procent derselben Haematosalpinx, bei alleiniger Haematometra jedoch in etwa 45 Procent.

Was die Entstehung der Haematosalpinx betrifft, so wurden hierfür verschiedene Ursachen angenommen. Am nächsten lag ja die Annahme, dass das Menstruationssekret, nachdem es in der Scheide und dem Uterus keinen Platz mehr gefunden, nun in die Tuben verdrängt worden sei. Es sprach hierfür das in manchen Fällen vorkommende syrup- oder chocoladenähnliche Sekret in den Tuben, wie es ja für Haematokolpos und Haematometra bezeichnend ist. Es sind aber mit dieser sogenannten Refluxtheorie verschiedene Thatsachen nicht in Einklang zu bringen. So sind zunächst Fälle auf diese Weise nicht zu erklären, bei welchen bei gleich weiten ostia uterina der Tuben nur die eine derselben ausgedehnt ist. Ferner widersprechen dieser Anschauung diejenigen Fälle, in welchen die ostia uterina verschlossen, bezw. derartig verengt sind, dass ein Hindurchtreten eines Uterusinhaltes durch dieselben unmöglich ist. Soll doch Puech[1]) nach Haussmann[2]) unter 258 Fällen das os uteri nur 15mal genügend weit gefunden haben, um einen annähernd gleichen Inhalt der Eileiter in die Gebärmutter hindurchtreten zu lassen. Schliesslich scheint dieser Auffassung noch die Thatsache zu widersprechen, dass die Aus-

[1]) Puech: Comptes rendues etc Paris 1861. II. S. 1066.

[2]) Haussmann: „Über die Behandlung gewisser Atresieen der weiblichen Geschlechtsorgane.“ Zeitschrift für Geburtshülfe u. G. 1878 Bd. II. p. 210.

bildung der Haematosalpinx durchaus nicht immer in dem zu erwartenden Verhältnisse steht mit der Ausbildung der Haematometra und Haematokolpos, sondern dass bereits hochgradige Tubenaffektionen bestehen können, während z. B. das corpus uteri noch gar nicht in den Retentionssack mithineinbezogen ist.

Eine andere Erklärung für die Tubensackbildung, welche die grössere Wahrscheinlichkeit für sich hat, ist die Annahme, dass das in den Tubensäcken angesammelte Blut von der Tubenwand selbst herrühre.

In der früheren Zeit nahm man eine Tubenmenstruation als physiologisch an, bezw. glaubte an eine vicariierende Blutung. Demgegenüber wird von anderen Seiten darauf aufmerksam gemacht dass ein derartiger Menstruationsvorgang, falls er wirklich vorkäme, doch schon einmal bei den vielen zur Zeit der Menses gemachten Operationen und Sectionen beobachtet sein müsste. Wir können uns aber auch keine Erklärung dafür machen, weshalb eine vicariierende Tubenblutung gerade bei Retentionstumoren nach Atresieen eine häufigere Erscheinung sein sollte. Von anderer Seite wird an die Stelle der vicariierenden Blutung eine pathologische Sekretion der Tubenschleimhäute gesetzt. Um auf die neuesten Ansichten über diesen Punkt zu kommen, ziehe ich zunächst die Sängerschen[1]) Auslassungen heran. Auch Sänger verwirft eine eigentliche vicariierende Blutung und nimmt eine krankhafte Blutung aus den Tubenschleimhäuten an, welche theils ähnlich wie es Fabricius[2]) für die Tubenblutungen bei Uterusmyomen dargethan haben soll, durch Circulationsstörungen, besonders Stauungshyperämieen veranlasst, teils durch infolge der Kontraktionen des Uterus entstandene Rhexis entfernter Gefässe hervorgebracht werden soll. Daneben huldigt aber Saenger noch der sogenannten Refluxtheorie, nach welcher dieselben Kontraktionen auch ein Durchpressen des Uterus- bezw. Tubeninhaltes in die Bauchhöhle veranlassen. Dieses Überfliessen von Uterus- und Tubeninhalt in die Bauchhöhle, welches Saenger in dem von uns angeführten Falle beobachtete, soll nach seiner Ansicht die einzige Ursache der bekannten pathologischen Veränderungen des Peritoneum's, der Ovarien, der Tuben und schliesslich des Verschlusses

[1]) Saenger. „Drei Fälle von Salpingo-oophorectomia duplex etc." Centralblatt für Gynaekologie 1895. Nr. 3.

[2]) Fabricius. „Über Myome und Fibrome des Uterus und deren Einfluss auf die Umgebung" etc. Wien, Baumüller. 1895.

der Ostien derselben sein. Eine Beleuchtung dieser Auffassung können wir am besten geben, indem wir derselben gleich die Ansicht von Veit (l. c.) gegenüberstellen. Veit macht auf die bekanntlich ausserordentlich verderblichen Folgen der Tubenruptur bei Gynatresieen aufmerksam, für welche, wenn man sie vergleicht mit der verhältnismässig günstigen Prognose bei anderen ähnlichen Vorgängen, Zerplatzen von Ovarialcysten, Hydrosalpinx, Tubenschwangerschaften und anderweitigem Hineingelangen von Blut in die Bauchhöhle, die bisherigen Erklärungen nicht ausreichen können: „Ein einziger Fall von Laparotomie, bei der man Blut in der Bauchhöhle gelassen und der sich später frei von Adhaesionen zeigt, beweist, dass nicht das Blut an sich die Ursache ist“ Veit glaubt vielmehr, die Haematosalpinx sowohl, wie die peritonitischen Veränderungen, Adhäsionsbildungen und Tubenverschlüsse als das Produkt bacterieller Entzündung auffassen zu müssen, als aus derselben Ursache entstanden, welche auch die Atresie veranlasste. Er stützt seine Anschauung durch die obenerwähnte Nagelsche Ansicht, dass alle Atresieen bei einfachem Genitalkanal mit Ausnahme der durch epitheliale Verklebung im späteren Fötalleben entstandenen, als erworben zu betrachten sind und ergänzt dieselbe durch die Behauptung, dass alle mit Haematosalpinx kombinierten Gynatresieen als erworben anzusehen sind. Die verderblichen Folgen der Tubenrupturen erklärt Veit auf Grund dieser Anschauung durch die septische, bezw. toxische Natur des ausgetretenen Tubeninhaltes, giebt aber die Möglichkeit zu, dass auch durch Darmadhäsionen pathogenes Material in die Tuben, bezw. nach Zerreissung der Adhäsionen in die Peritonealhöhle gelangen könne.

Was die Saenger'sche Theorie betrifft, so muss ich zunächst bemerken, dass ein Blutaustritt aus den Tuben in die Bauchhöhle ausser von ihm, noch von Straeter[1]) beobachtet sein soll, also wohl mehr zu den Ausnahmefällen gehören dürfte. Zwar findet die Ansicht, dass bei Haematometra Blut in die Bauchhöhle tritt, auch in Mackenrodt[2]) einen Vertreter. Doch führt dieser für seine Ansicht keine Beläge an und spricht ausserdem die Ansicht aus, dass dasselbe reaktionslos resorbiert wird. Auch wir möchten uns

[1]) Straeter. „Über Haematometra.“ J. D. Bonn 1872. S. 22.

[2]) Mackenrodt. „Über den künstlichen Ersatz der Scheide.“ Centralblatt für Gynaekologie 1896. Nr. 21.

dieser Ansicht von der Unschädlichkeit des reinen Blutes anschliessen und es für unwahrscheinlich halten, dass solches, zumal wenn es, wie doch wohl in der Regel anzunehmen wäre, nur periodenweise und in verhältnissmässig geringer Menge das Peritoneum berieselt, derartige Erscheinungen hervorrufen könnte, wie wir sie in der chronischen Peritonitis mit ausgedehnten Adhaesionen, und in den hochgradigen Veränderungen der Ovarien und Tuben häufig vorfinden. Gegen die Saenger'sche Theorie könnte man noch verschiedene Gesichtspunkte ins Feld führen. So verträgt sie sich nicht mit dem Auftreten von einseitiger Haematosalpinx bei einfachem Genitalkanal. Vor allem würden uns auch jene Fälle unerklärlich bleiben, welche jahrelang mit den Retentionstumoren behaftet waren, Molimina menstrualia zeigten und trotz offener Tubenostien, wie sie nachher gefunden wurden, sich stets des besten Wohlseins erfreuten, bei denen dann aber nach eingetretener Tubenruptur eine plötzlich auftretende Peritonitis in Tagen, ja Stunden zum Tode führte. Hätte nicht hier der verderbliche Inhalt der Tuben sich bereits früher geltend machen müssen, wenn ein Austritt des Tuben- oder Hämatometrainhaltes in die Bauchhöhle die Regel wäre? Von den bisherigen Anschauungen giebt die Veit'sche Ansicht die beste Erklärung für die Haematosalpinx und ihre Erscheinungen. Die vernichtende Wirkung der Tubenruptur scheint allerdings auch durch sie noch nicht völlig aufgeklärt. Mikroorganismen sind unseres Wissens in nicht mit anderweitigen Erkrankungen verbundenen gynatretischen Retentionstumoren noch nicht gefunden worden. Veit will allerdings in seinem Vortrage ein Präparat gezeigt haben, welches beweist, dass sich Mikrobien lange Zeit in solchen Tumoren erhalten können, doch ist das Nähere darüber nicht angegeben. Etwaige Ptomaine, welche nach Absterben der Bakterien zurückgeblieben sein könnten als etwaige Ursache der Perforationsperitonitis anzunehmen, dürfte auch etwas gewagt sein. Veit glaubt daher auch noch ein zweites Moment für die Entstehung der Peritonitis annehmen zu müssen, nämlich das Überwandern von Darmbakterien in die Tuben bei Verwachsungen und das Hineingelangen von Darmbakterien in den Peritonealraum nach Zerreissung von Adhaesionen. Dem gegenüber möchten wir bemerken, dass doch nicht in allen Fällen Verwachsungen und Adhaesionen mit dem Darm stattfinden. Wir können uns ein näheres Eingehen auf diesen Punkt um so eher versagen, als die Lehre von der

Entstehung der Peritonitis überhaupt noch ein umstrittenes Gebiet ist. Wünschenswert wäre es jedoch, wenn bei künftigen Laparotomieen wegen Haematosalpinx genauere bakteriologische und tierexperimentelle Untersuchungen nicht verabsäumt würden.

Was die Ausgänge der gynatretischen Retentionsgeschwülste betrifft, so erfolgte in verschiedenen Fällen ein Durchbruch durch die Verschlussmembran nach aussen, so bei Atresia hymenalis in den Fällen von Neugebauer (169), Puech (172) und Zannini (180). In dem Falle von Bessel-Hagen erfolgte bei Atresia hymenalis Durchbruch in das rechte labium majus, wodurch hier ein Haematom entstand. Bei den höher gelegenen Atresieen erfolgte in dem Falle von Hagen (49) ebenfalls Durchbruch durch die Stelle der Atresie. Bei Boyer's (15) Patientin brach das Blut in die Harnröhre durch, in den Fällen von Currier (29), Graf (44) und Weiss (142) in das Rectum. In letzterem Falle bahnte sich schliesslich die Retentionsflüssigkeit einen Weg unter die Haut der Nates und wurde hier entleert. Eine spontane Ruptur der Haematosalpinx erfolgte in den Fällen von Heyfelder (54), Moore (80), Nieberding (94) und Plater (99), wahrscheinlich auch in den Fällen von Hemman (53) und Munk (82). Sämtliche sechs Fälle starben.

Die Therapie bei den gynatretischen Retentionsgeschwülsten bei einfachem Vaginalkanal ist nach Sitz und Form der Atresie sehr verschieden. Es liegt auf der Hand, dass hymenale und tiefe membranöse Atresieen zu den leichtesten Fällen gehören und am leichtesten zu operieren sind. Es wurde von vielen Operateuren der Fehler begangen, eine zu kleine Öffnung zn machen und das Blut nicht genügend zu entfernen; es hatte dies oft den Nachteil dass die kleine Öffnung sich wieder verschloss und die zurückgebliebenen Reste der Retentionsflüssigkeit einen günstigen Nährboden für Mikroorganismen bildeten, wodurch dann die unangenehmsten Entzündungserscheinungen entstanden, die oft bei genügender Erweiterung der atretischen Stelle sofort wichen. Natürlich muss man auch bei diesen membranösen Atresieen stets das etwaige Vorhandensein einer Haematosalpinx berücksichtigen.

Je höher die Verschlussstelle liegt und je schmäler das septum rectourethrale ist, desto schwieriger ist auch die vaginale Eröffnung des Tumors. Es passierten dabei öfter, wie unsere Casuistik ergiebt, unangenehme Nebenverletzungen der Blase, Urethra, des

Mastdarms und des Peritoneums, ja Chadwick[1]) punktierte sogar bei einer solchen Gelegenheit den Magen und schuf eine Magenscheidenfistel. Die Schwierigkeit der vaginalen Eröffnung des Retentionstumors veranlasste andere Operateure, per rectum zu punktieren.

Ich fand in der Literatur 11 derartige Fälle. Von diesen zeigten fünf ein günstiges Resultat (4, 23, 98, 102 und 136), in zwei Fällen war das Resultat unbefriedigend (91 und 131) und in drei Fällen (31, 34 und 101) trat letaler Ausgang ein. Dass es dabei auch Anhänge der abwartenden Methode gab, beweist der Fall von A. F. Erich (35), der trotz diagnostizierter Haematosalpinx nur ein inneres Mittel gab, eine Therapie, die heute wohl kaum einen Nachahmer finden dürfte.

Die Schwierigkeit der vaginalen Eröffnung war es jedoch weniger, welche die gynatretischen Retentionsgeschwülste für einige ältere Gynäkologen zu einem „noli me tangere“ stempelten, sondern es war die nach Operationen so ausserordentlich häufig auftretende Tubenruptur mit ihrem fast stets tötlichen Ausgange. Betrachten wir die Fälle aus unserer ersten Tabelle hinsichtlich ihrer Mortalität, so finden wir, dass von den nach Abzug der Laparotomierten (15) der anderweitig Gestorbenen (3) und derjenigen mit unbekanntem Ausgange (5) Zurückbleibenden 121 : 42, also 34,7 Procent einen letalen Ausgang hatten. Unter den übrigen 65,3 Procent Geheilten waren 14 mit Fieber, zum Teil lebensgefährlicher Peritonitis, sodass also nur 53,7 Procent reaktionslos zur Heilung kamen.

Was die Operationserfolge, ausgenommen die Laparotomieen betrifft, so starben von den 112 Operierten 35, also 31,25 Procent. Ziehen wir von der Zahl der Übrigen die 14 mit Fieber bezw. Peritonitis geheilten Fälle ab, so kamen demnach 63, also 56,25 Procent der Operierten reaktionslos zur Heilung.

Fragen wir nun nach den Ursachen dieser hohen Mortalitätsziffern, so finden wir in der Hälfte der Todesfälle Tubenruptur mit Bestimmtheit als Ursache angegeben. In fast sämtlichen übrigen Fällen ist jedoch ebenfalls dieses Ereignis als Todesursache anzusehen, da fast alle diese Fälle das Bild einer solchen zeigten und z. T. Peritonitis als Todesursache angegeben oder

---

[1]) Chadwick. Seven cases of corgenital and one of traumatic etc Boston med. and. surg. journ. 3. Juni 1886? nach Vichows Jahresberichten. 1886 II. p. 574.

doch in den oft mangelhaften Sectionsberichten Veränderungen der Tuben und Blut in der Bauchhöhle notiert sind.

Wir dürften also nicht fehlgehen, wenn wir die Tubenruptur als die fast alleinige Ursache dieser ungünstigen Operationsresultate ansehen, und es erscheint demnach verständlich, wenn heutzutage bei der Behandlung der gynatretischen Retentionstumoren auf die Vermeidung der Tubenruptur, nicht auf die Beseitigung der Atresie das Hauptgewicht gelegt wird; denn die Entleerung des Retentionssackes und das damit verbundene Tiefertreten, sowie die Kontraktionen des Uterus ist es ja gerade, was die adhärierten Tuben zur Zerreissung bringt.

Als die einzige Möglichkeit, dieser Gefahr vorzubeugen, müssen wir daher die Salpingotomie ansehen.

Bedenken wir nun, dass, wie bereits oben angegeben, in $33\,^1/_2$ Procent der Fälle aus der ersten Tabelle Haematosalpinx nachgewiesenermassen vorhanden war, eine Zahl, die entschieden noch höher angenommen werden muss, wenn wir berücksichtigen, dass von den zweifelhaften Fällen, ferner denjenigen, welche unter Fieber und peritonitischen Erscheinungen zur Heilung kamen, schliesslich auch unter den reaktionslos Geheilten noch manche als mit Haematosalpinx combiniert angenommen werden müssen, so begreifen wir, dass man nie genau genug auf das Vorkommen der Haematosalpinx acht geben kann und dass man bei dem notorisch häufigen Vorkommen der Haematosalpinx, bei der Gefahr, welche dieselbe in sich birgt und bei der Unmöglichkeit ihr Vorhandensein in allen Fällen auszuschliessen, es sich vorher erst lange und reiflich überlegen soll, bis man sich bei einer gynatretischen Retentionsgeschwulst entschliesst, keine Laparotomie zu machen. Hierbei ist ferner zu berücksichtigen, dass mit der Höhe der Atresie die Wahrscheinlichkeit einer Mitaffektion der Tuben steigt, denn wie bereits oben erwähnt, bestand bei Hymenalatresieen in weniger als 14,5 Procent, bei nichthymenalen, mit teilweisem Offenbleiben der Scheide verbundenen Atresieen, in 28 Procent, bei völligem Verschluss der ganzen Scheide dagegen in 45 Procent Haematosalpinx. Das Alter der Patientinnen, sowie die Dauer des Bestehens der Symptome lassen unserer Ansicht nach auf das Ergriffensein der Tuben absolut keine Schlüsse zu. Haematosalpinx findet sich bei unseren jüngeren und jüngsten Patientinnen ebenso häufig wie bei den älteren und ältesten.

Die Zahl der auf Grund obiger Anschauungen vorgenommenen

Laparotomieen bei einfachem Genitalkanal ist immer noch eine geringe. Wir sehen zunächst von den Fällen von Riedinger (110), Ssolowjew (129), Subbotic (133) und Trzebicky (134) ab, in denen der Bauchschnitt nur diagnostischen Zwecken diente, nichts entfernt und die Tumoren von oben oder von der Scheide aus punktiert wurden. Wir sehen auch von dem Sutugin'schen Falle (119) ab, bei welchem der Stumpf des amputierten Uterus in die Bauchhöhle vernäht wurde und eine Uterusfistel nach sich zog.

Bei den übrigen elf Fällen bildete die Laparotomie zum Teil den Schlussstein einer Reihe anderweitiger vergeblicher Operationsversuche.

So war der Fall von Chapman (25) bereits vor 4 Jahren punktiert per rectum. Leopold (69) hatte bereits vor vier Monaten, Saenger (120) vor zwei Monaten den vergeblichen Versuch gemacht, einen künstlichen Zugang per vaginam zu machen.

Auch Gusserow (45) und Czerny (Simon 121) hatten den vergeblichen Versuch einer künstlichen Scheidenbildung gemacht. Bei Schroeders Patientin (158) war wegen einer nach Geburt entstandenen Blasenscheidenfistel vor $5^1/_2$ Jahren Kolpokleisis gemacht worden und da wider Erwarten die Menstruation sich wieder einstellte und Haematokolpos und Haematometra, vielleicht auch Haematosalpinx verursachte, wiederholt durch die Blase punktiert, bis schliesslich die Amputatio uteroovarica diesen Leiden ein Ende machte. Bei Curriers Patientin (29) war Spontanentleerung per rectum vorhergegangen. Bei Lwoff (81) und Rossa (113) ist ein vorhergegangener Operationsversuch nicht angegeben und bei Treub (135) und dem vorliegenden Zweifelschen Falle ist die Laparotomie als primäre Operation gemacht worden.

Von diesen 11 Patientinen gingen zwei zugrunde. In Rossa's Falle wurde eine bei der Operation stattgefundene Verletzung der Blase sowie das Eindringen von Tubeninhalt in die Bauchhöhle während der Operation als Todesursache angeschuldigt. In dem Falle von Czerny (Simon) war die Laparotomie nur noch als letztes Rettungsmittel versucht worden, da die Patientin infolge der beiden vorhergegangenen Operationsversuche bereits mit hochgradiger Peritonitis zur Operation kam und wohl ohnehin dem Tode verfallen war. Das Gesamtresultat dieser elf Fälle müssen wir als ein günstiges ansehen, da wir von den beiden Todesfällen den einen einem anderweitigen vorhergegangenen Eingriffe, den

anderen einem unglücklichen Ereignis bei der Operation zur Last legen müssen. Jedenfalls lehrt uns der Czerny'sche Fall, dass man bei bestehender Haematosalpinx, ohne anderweitige Operationsmethoden zu versuchen, sich ohne Zögern zur Laparotomie entschliessen soll, wie es auch in unserem Falle geschah.

Ich lasse nun eine Casuistik über 144 aus der mir zugängigen Literatur zusammengestellte Fälle von Retentionstumoren bei einfachem Genitalkanal nach nicht hymenaler Atresie folgen. In der zweiten Tabelle habe ich einige Fälle von nach Geburt oder im Wochenbett erworbenen Atresieen mit nachfolgenden Retentionsgeschwülsten zusammengestellt, die ich lediglich des Interesses halber anführen möchte. Dieselben sind fast sämtlich aus dem obengenannten Neugebauer'schen Werke entnommen.

Ich habe ausserdem 110 Fälle von Hymenalatresie gesammelt, halte es jedoch für überflüssig, dieselben hier sämtlich aufzuführen, da sie sich einander fast alle völlig gleichen und habe mich begnügt, nur diejenigen anzuführen, die in irgend einer Hinsicht etwas abweichendes oder sonst bemerkenswertes bieten.

Casuistik über Haematokolpos und Haematometra bei einfachem Genitalkanal, mit Ausschluss der hymenalen und der infolge von Geburten erworbenen Atresieen.

No.	Name und Alter der Patientin	Art und Sitz des Verschlusses	Aetiologie bez. vorherg. Krankheiten Bestand der Symptome	Retentionstumor Hk. = Haematokolpos Hm. = Haematometra Hs. = Haematosalpinx			Therapie
1.	Mulattin 14 J.	vollkommenes Fehlen der Vagina	seit 4 Wochen Molimina menstrualia		Hm.		zwei mal operiert, bei der zweiten Operation das Peritoneum verletzt
2.	Mädchen 16 J.	Atresia vaginae	Molimina m. seit 2 Jahren		Hm.		Incision
3.		Atresia vaginalis acquisita	nach ulcerativen Prozessen an anus und vulva seit 17 Jahren	Hk.	Hm.	Hs sin?	Incision
4.	Frau D. 15 (?) Jahre alt	Defectus vaginae	Mol. menstrualia seit 2 Jahren		Hm.		vergeblicher Versuch zur Bildung einer künstlichen Scheide. Später Punktion vom rectum aus wegen Verschluss noch zwei mal Punktion, wobei die Blase angestochen wurde
5.	Mädchen 16 J.	Atresia uteri			Hm.		Punktion per vaginam

Verlauf	Befund bei Operation oder Section	Quellenangabe Operateur = O	Bemerkungen.
geheilt mit ungenügender Weite der Scheide		Azéma Annales de Gyncéologie 1893. t. XXXIX p. 214.	
nach Pelveoperitonitis endlich Heilung und Schwangerschaft		Amussat Gaz. méd. de Paris 1835 nach Th. t. Emmet in The Amer. Journ. of obstetrics Ac. Vol. XX 1887 p. 1189.	
Heilung		Allen nach F. L Neugebauer „zur Lehre von den angeborenen und erworbenen Verwachsungen und Verengerungen der Scheide“ 1895. Fall No. 472.	
Schliesslich Menstruation per urethram und per rectum		Baker Brown Lancet 1862 I p. 175 nach L. Fürst „Über Bildungshemmungen des Uterovaginalkanals“.	
Tod an Peritonitis 3 Tage post operationem		Baker Brown Transactions of the obst. society of London 1881. Vol. XXIII auch Lavech Vol. I 1860 p. 465.	

No.	Name und Alter der Patientin	Art und Sitz des Verschlusses	Aetiologie bez. vorherg. Krankheiten Bestand der Symptome	Retentionstumor Hk. = Haematokolpos Hm. = Haematometra Hs. = Haematosalpinx			Therapie
6.	Nullipara 23 J.	Atresia colli uteri acquisita	post ulcerat. syphilit.		Hm.		Operation mit spitzer Sonde und Küchenmeissers Metrotom
7.	Mädchen			Hk.	Hm.	Hs.	Operation per vaginam
8.	Mädchen 19 J.	Atresia vaginalis; fingerhutgrosse Öffnung an Stelle der Vagina	angeblich congenital. Mol. menstrualia seit 3 Jahren	Hk.	Hm.		Eröffnung per vaginam mit Troicart und Lithotom Später Eweiterung der Öffnung nach der dritten Menstruation wegen behinderten Abfluss nochmalige Erweiterung
9.	Mädchen 18 J.	Atresia v. inferior.		Hk.			Incision
10.	20 jährige	Atresia vagin. 1 cm hoch	Mol. menstr. seit 6 Jahren m. Blutungen aus d. Mastdarm (Mastdarmscheidenfistel)	Hk.			Troicart
11.	Mädchen 17 J.	Atres. vaginalis	Mol. menstr. seit 1 Jahr		Hm.		Lösung der Scheidenverwachsung mit dem Finger und Punktion durch das collum

Verlauf	Befund bei Operation oder Section	Quellenangabe Operateur = O	Bemerkungen.
Heilung		W. Barnum „Über Atresie der Vagina und des Uterus. J. D. Jena 1891.	
Tod an Peritonitis	Section. Tubenruptur Blutsäcke an der Tube	Bandl O. Rokitansky Billroth, Deutsche Chirurgie, Lieferung 59, S. 38.	
Hochgradige Peritonitis am 3. u. 4. Tage endlich Heilung		Basedow A.E. v. Siebolds Journal, 1828 Bd. VII, p. 505.	
Heilung		Bergstrand Virchows Jahresberichte 1873. II. p. 635.	
Heilung		Beyran Gaz. des hôpiteaux 1862, p. 462, nach F. L. Neugebauer (l. c.) Fall 489.	Die Fistel soll durch Spontandurchbruch des Hk. entstanden sein.
Heilung mit Weiterbestehen der Verwachsung im oberen Scheidenabschnitt		Bidder Berl. kl. Wochenschrift 1874, No. 46.	

No.	Name und Alter der Patientin	Art und Sitz des Verschlusses	Aetiologie bez. vorherg. Krankheiten Bestand der Symptome	Retentionstumor Hk. = Haematokolpos Hm. = Haematometra Hs. = Haematosalpinx			Therapie
12.	28 jährige	Atresia vaginal.	Bis zum 24. Jahre Amenorrhoe seitdem Dysmenorrhoë wobei sich ein Tumor bildete, der als Haematocele retrouterina diagnostiziert und punktiert wurde.	Hk.	Hm.	Hs. duplex	Punktion der Haematocele
13.	Mädchen 20 J.	Atr. vaginalis			Hm.		Discision mit Scheere, Punktion mit Troicart und Dilatation mit Hysterotom
14.	18 jährige	Atr. vaginalis membranacea				Pyosalpinx beiderseits	Eröffnung mit Troicart; es erschien kein Blut, sondern Schleim
15.	22jährige	Atr. vaginalis	Mol. menstr. seit 13 Jahren	Hk.	Hm.	Hs. duplex	
16.	Mädchen 20 J.	Atr. vaginal. membranacea	Mol. menstr. seit 4 Jahren	Hk.	Hm.	Hs.	Eröffnung von aussen
17.		Atres. vaginalis, (vollkommenes Fehlen der Scheide)			Hm.		Troicart

Verlauf	Befund bei Operation oder Section	Quellenangabe Operateur = O	Bemerkungen.
Tod	Section: Die Tuben bilden grosse Blutsäcke; die rechte ist verwachsen	Besnier Bulletin d. l. soc. anat. de Paris 1858 T. III p. 286, nach Fuld „Salpingotomie wegen Hämatosalpinx bei Gynatresie". Archiv f. Gynäkologie. Bd. 34, p. 191. 1889.	
Heilung		Boye Virchows Jahresberichte 1869. II, p. 587.	
Tod an Peritonitis am dritten Tage	Section: Tuben sehr ausgedehnt, mit eitriger Flüssigkeit erfüllt. Abdominales Ende offen; uterines Ende für eine Sonde durchgängig	Bryck nach F. L. Neugebauer (l. c.) Fall No. 515.	
Spontandurchbruch in die Harnröhre. 4 Tage darauf Tod	Section: Tuben namentlich die rechte erweitert. Keine Kommunikation mit dem Uterus. Beide Ovarien fehlten	Boyer Traité des maladies des femmes 4 éd. IX, p 447 nach Fuld (l. c.).	
Tod an Peritonitis	Section: Die rechte Tube war geborsten	Brodie Lancet 1839/40. Vol. I. nach Fuld (l. c.)	
Heilung, aber Tendenz der neuen Vagina sich zusammenzuziehen erforderte erneute Operation		Branco Virchows Jahresberichte. 1871. II. p. 563.	

No.	Name und Alter der Patientin	Art und Sitz des Verschlusses	Aetiologie bez. vorherg. Krankheiten Bestand der Symptome	Retentionstumor Hk. = Haematokolpos Hm. = Haematometra Hs. = Haematosalpinx			Therapie
18.	Mädchen 16 J.	Atres. vag. superior zolldick			Hm.	Hs. beiderseits	Operation von aussen
19.		A. vaginal. vollkommenes Fehlen der Scheide			Hm.		Troicart
20.	Frau 23 J. Präparat 164 aus der Grazer Sammlg.	Atr. vag. 5—7 cm oberhalb des Einganges		Hk.	Hm.	Hs. sin	Incision
21.	J. L. aus Prag 15 J.	Atr. vag. (hohe, breite)	wahrscheinl. acquiriert da Typhus und Diphtherie überstanden		Hm.	Hs. sin. wahrscheinlich	Incision
22.	Mädchen 17 J.	Atr. hymenal. et. atr. vaginal.	Mol menstr. seit 16 Monaten; in früher Kindheit eitriger Ausfluss aus den Genitalien	Hk.	Hm.	ausgeschlossen	Eröffnung des Hymenalverschlusses, 5 Monate später der anderen Atresie
23.	Mädchen 18 J.	Völliger Defekt der Scheide	Mol. menstr. seit 2 Jahren		Hm.		Punktion per rectum nach 7 Monaten wiederholt

Verlauf	Befund bei Operation oder Section	Quellenangabe Operateur = O	Bemerkungen.
Tod am fünften Tage an Peritonitis	Section: Sehr grosse bluthaltige Tuben; die rechte geplatzt. Beide Tuben mit den Eierstöcken verwachsen	Busch Allg. med. Centralzeitung 1862, S. 599, nach Fuld (l. c.).	
Heilung		Branco l. c.	
Tod an Peritonitis	Präparat: linke Tube stark dilatiert; ohne bedeutende Knickungen. 3 cm vom ostium abd. zu einem dünnwandigen Blutsack von 2 cm Weite ausgedehnt. Längsriss. Adhaesionen an der linken Tube und Ovarium	Breisky „Krankheiten der Vagina". O. Fritsch.	
Heilung Fieber bis 39. 3.		Breisky (l. c.).	
Glatte Heilung ohne Fieber		Breisky (l. c.).	
2 Jahre lang Heilung und Wohlbefinden		Braxton Hicks „Fife cases of coug. closure" Transact. of the obst. soc. of London 1862 p. 228 Vol. IV.	

No.	Name und Alter der Patientin	Art und Sitz des Verschlusses	Aetiologie bez. vorherg. Krankheiten Bestand der Symptome	Retentionstumor Hk. = Haematokolpos Hm. = Haematometra Hs. = Haematosalpinx			Therapie
24.	Irländerin 28 J. verheiratet	Atr. vag. (Nymphen u. Hymen nicht vorhanden)	sie menstruiert seit einigen Jahren Mol. menstrualia		Hm.	Hs. dextr.	Versuch, eine künstliche Scheide herzustellen
25.	Frau 30 J.	Atresia vaginalis	nie menstruiert. Mol. menstr. seit dem 22. Jahr. Schon vor 5 Jahren 2 Tumoren zu den Seiten des Uterus gefunden		Hm.	Hs. beiderseits	Schon vor 5 Jahren innerhalb 7 Monaten viermal punktiert wegen Recidivs. Jetzt Laparatomie Entfernung beider Tuben
26.	Näherin 17 J.	vollst. Mangel der Scheide. Der ganze Raum zwischen Harnröhrenmündung und Afteröffnung war gebildet durch eine dichte fleischige Masse			Hm.	angeblich normal	Eröffnung per vaginam Dilatation
27.	Mädchen 19 J.	Defectus vaginae	Mol. menstrualia seit 2 J.		Hm.		Einschnitt und Punktion

Verlauf	Befund bei Operation oder Section	Quellenangabe Operateur = O	Bemerkungen.
P. entzog sich vor der dritten Sitzung der Behandlung und wurde nicht weiter beobachtet		Braxton Hicks ibidem.	
Nach der ersten Punktion vor 5 Jahren heftige Pelveoperitonitis. Auch die 3 weiteren Punktionen hatten keinen dauernden Erfolg. P. magerte ab. Jetzt nach Laparotomie trotz Eiterung Genesung nach einem Monat	Laparotomie: Der entfernte linke Sack aus 2 Cysten, von denen die eine 12, die andere 5 Unzen ambrafarbiger dunkler Flüssigkeit enthielt. Im Inneren der Wandung der grösseren Cyste zahlreiche kleinere Cystchen Wandung an einigen Stellen 1/4″ dick, an anderen papierdünn. Der rechte Sack bestand aus einer etwas kleineren Cyste	Chapman Edinb. med. Journ. 1884/85, T. XXX, p. 204, nach Fuld (l. c.).	
Nach 1 Jahr völlig wohl u. regelmässige Menstruation		Da Costa Med. News Philad. Vol. LXV, p. 261 nach Frommels Jahresberichte über die Fortschritte der G. u. G. 1894. Bd. 8 p. 212.	
Ein Jahr später Entbindung und dabei Tod angeblich an Metroperitonitis		Debrou nach F. L. Neugebauer (l. c.) Fall 98 aus Gaz. méd. 18 Janvier 1851.	

No.	Name und Alter der Patientin	Art und Sitz des Verschlusses	Aetiologie bez. vorherg. Krankheiten Bestand der Symptome	Retentionstumor Hk. = Haematokolpos Hm. = Haematometra Hs. = Haematosalpinx			Therapie
28.	Mädchen 16 J.	Fehlen der Vagina	Mol. menstr. seit 2 J. P. etwas anämisch. Im 5. J. Scharlach überstanden. Will im Jahre vorher in einer Anstalt wegen Spinalneuralgie(!!) behandelt sein		Hm.	zweifelhaft	Eröffnung per vaginam
29.	15 jährige	Defectus vaginae			Hm.		Spontanentleerung in den Mastdarm. Nach Verschluss der Fistel und Recidiv Castration. Später künstliche Scheide gebildet, wobei Blase verletzt
30.	17 jährige	Defectus vaginae et atresia colli uteri Septum rectourethrale nur wenige mm dick	Mol. menstr. seit d. 15. Jahre		„fibrinöse Massen“		halbmondförmiger querer Einschnitt. Vordringen zum Uterus mit Finger und Sonde. Punktion Erweiterung der Öffnung mit Frère Come's Lithotome caché
31.		Scheidenverwachsung		Hk.	Hm.		Punktion per rectum

Verlauf	Befund bei Operation oder Section	Quellenangabe Operateur = O	Bemerkungen.
Heilung		Ch. H. Carter Transact. of the obst. soc. of London 1880. Vol. XXII, p. 251	Während der Schmerzparoxysmen Uterus deutlich als harter Tumor fühlbar (Wehen?).
Spontanentleerung in den Mastdarm. Verschluss der Fistel und Recidiv. Castration. Die Blasenscheidenfistel verheilte spontan		Currier nach F. L. Neugebauer (l. c.) Fall 538 und 822.	
Drei Tage Euphorie dann Peritonitis und Tod		Dupuytren Puech „De l'atrésie des voies génitales d. l. f. Paris 1864“ cit. nach F. L. Neugebauer (l. c.) Fall 886.	
Tod		Dubois & Boyer nach F. L. Neugebauer (l. c.) Fall 554.	

No.	Name und Alter der Patientin	Art und Sitz des Verschlusses	Aetiologie bez. vorherg. Krankheiten Bestand der Symptome	Retentionstumor Hk. = Haematokolpos Hm. = Haematometra Hs. = Haematosalpinx			Therapie
32.	21 jährige	Atr. vag. inf. membranacea	nie menstruiert. Mol. menstr. seit 8 Monaten	Hk.			Paquelin
33.	Mädchen 15 J.	Defectus vaginae cong.	angeblich angeboren		Hm.		Bildung einer künstlichen Scheide
34.		Defectus vaginae			Hm.		Punktion per rectum mit gebogenem Troicart. Liegenlassen einer Canüle. Nach 5 Wochen erneute Punktion
35.	Mädchen 20 J.	Atresia vaginae cong.	angebl. angeboren. Mol. menstrualia seit dem 15. Jahre	(abdominal enlargement)			Gab ein innerliches Mittel, ‚bromide of potassium'd vor dem Eintreten der Mol. menstrualia
36.	21 jährige	Verschluss der portio vag. Scheide wohlgebildet	Mol. menstr. seit d. 14. Jahre		Hm.		Incision Einlegen von Bougies
37.	Mädchen 16 J.	völliger Scheidenmangel	heftige Mol. menstrualia		Hm.		Incision Punktion

Verlauf	Befund bei Operation oder Section	Quellenangabe Operateur = O	Bemerkungen.
Heilung nach 14 Tagen Menses		Duncan Transact. of the obst. soc. of London 1882. Vol. XIV, p. 212	Dem grösseren Tumor sass ein kleinerer auf, wahrscheinlich der Uterus.
Heilung trotz starker Pelreoperitonitis. Nach 2 Jahren bei der zweiten Geburt war die Scheide gut		Emmet The American journal of obstetrics. Vol. XX, 1887, p. 1189.	
furchtbare Schmerzen in den Tagen nach der ersten Punktion; dann plötzlicher Abgang von Blut per rectum fieberte stets und nach fortwährendem Siechtum nach 2 Monaten Tod		A. Edis Transact of the obst. soc. of London 1868 Transact. of the obst. Vol X p. 246	
das Mittel soll drei Jahre hindurch mit Erfolg angewandt sein, sodass nicht nur die Schmerzen verschwanden, sondern auch der Abdominaltumor abnahm		A. F. Erich The obstetric Gazette. A monathly journal to obstetr. etc. Vol V. Cincinnati February 1882 No. 2 p. 112	
Heilung		Evans Virchows Jahresberichte 1869. II. p. 583	
Tod an Peritonitis nach vierzehn Tagen		Freund Wiener med. Presse 18. März 1866. cit. nach L. Fürst (l. c.) und Virchows Jahresberichte 1872. II. p. 655	Die Peritonitis soll von alten peritonitischen Schwarten ausgegangen sein.

No.	Name und Alter der Patientin	Art und Sitz des Verschlusses	Aetiologie bez. vorherg. Krankheiten Bestand der Symptome	Retentionstumor Hk. = Haematokolpos Hm. = Haematometra Hs. = Haematosalpinx			Therapie
38.	E. K. 23 J.	völliger Scheidendefekt	Mol. menstr. seit d. 16. Jahre; bereits vor 1 Jahre vergebl. punktiert		Hm.	Hs.	Bereits vor einem Jahre vergeblich punktiert. Punktion jetzt wiederholt
39.	26 jährige	Atres. vag.	Mol. menstr. seit 10 Jahren. Vor 7 Jahr. Pneumonie. Später Chlorose	Pyokolpos	Pyometra		Incision
40.		Atresia retrohymenalis		Hk.	?		Incision
41.	Mädchen 18 J.	Fehlen der Scheide	Mol. menstr. seit 2 Jahren		Hm.	Hs.	Troicart Ausfluss von Blut u. Jauche
42.	Mädchen 14 J.	Fehlen der Scheide			Hm.		Eröffnung per vaginam in 2 Sitzungen. Punktion mit Troicart

Verlauf	Befund bei Operation oder Section	Quellenangabe Operateur = O	Bemerkungen.
Tod an Peritonitis nach acht Tagen	Section: Tuben stark geschlängelt; bis zur Dicke eines kleinen Fingers ausgedehnt. Überall ausgedehnte Verwachsungen. Jauchige eitrige Flüssigkeit im Bauch. Zwischen Uterusgrund und Blase eine scheinbar isolierte Höhle mit jauchiger Flüssigkeit und Luft erfüllt. Chron. Peritonitis	L. Fürst (l. c.) O. Credé	Die chron. Peritonitis soll durch den früheren vergebl. Punktionsversuch verursacht worden sein.
Glatte Heilung		M. Frank Centralblatt für Gynäkologie 1893. XVII p. 836	
Heilung		Filippini F. L. Neugebauer (l. c.) Fall 839.	
Tod nach Peritonitis am fünften Tage	Section: orificia uterina verdickt und obliteriert, der äussere Teil verdünnt. Beiderseits Ruptur. Die Risstellen fanden sich dort, wo Adhäsionen mit dem Netz bestanden hatten	Gosselin Gaz. des hôp. No. 57. 14. Mai nach Fuld (l. c.)	
Heilung		Gantvoort Nederl. Arch. voor Genees- en Naturk. III. Afl. 2 S. 380 nach Virchows Jahresber. 1867. II. p. 624	

No.	Name und Alter der Patientin	Art und Sitz des Verschlusses	Aetiologie bez. vorherg. Krankheiten Bestand der Symptome	Retentionstumor Hk. = Haematokolpos Hm. = Haematometra Hs. = Haematosalpinx			Therapie
43.	Mädchen 15 J.	Fehlen der Scheide	angebl. angeboren		Hm.		Künstliche Bildung der Scheide; nach 1 Jahr wiederholte Operation
44.	Bertha R. 25 J.	Atresia vaginae	Litt vor einem Jahre an ulcerativer Entzündung der Scheide nach Abort oder etwas Ähnlichem.		Hm.		2maliger Versuch von Busch, eine neue Scheide zu bilden. ½ Jahr darauf von Graf beobachtet. Bluterguss unter die Haut an der linken Nates, etwa 1 Zoll von der Mastdarm-Öffnung. Eröffnung dieses Hämatoms
45.	Frl. A. 17 J.	Atr. vaginalis inferior	Mol. menstr. seit 4 Jahren	Hk.	Hm.	Hs. dextr.	Beseitigung der Atresie durch Operation. Es gelingt aber nicht, den Zugang dauernd offen zu erhalten. Laparatomie rechte Tube und Ovarium entfernt.
46.		Scheidenverwachsung	seit 8 Monaten bestehend	630 gr. Blut entleert			Operation

Verlauf	Befund bei Operation oder Section	Quellenangabe Operateur = O	Bemerkungen.
heftige gefahrvolle fieberhafte Reaction. Die eingelegten Dilatatoren verursachten nach beiden Operationen Druckgeschwüre und Blasenscheidenfistel.		Galabin The obst. Journ. of Great Britain und Irel. 1879 No. 78 p. 360 nach Centralbl. f. Gyn. 1879 Bd. III p. 547	
öfterer spontaner Durchbruch ins Rectum, worauf jedesmal Erleichterung. Schliesslich Durchbruch unter die Haut an der linken Nates. Nach Eröffnung dieses Hämatoms, regelmässige Menstruation auf diesem Wege		Graf O. O. Busch und Graf nach W. Barnum. „Über Atresie der Vagina und des Uterus“ J. D. Jena 1891 auch mitgeteilt in Virchows Archiv Berlin 1860. Bd. 19. S. 248	
es gelingt nicht, die künstliche Eröffnung dauernd offen zu erhalten; nach Laparotomie Heilung ohne Zwischenfall	Laparotomie: Linke Tube und Ovarium nicht zu finden. Uterus mit dem Darm stark verwachsen	Gussevow Charité-Annalen Bd. XIV 1889 nach Maasland „Beitrag zur Behandlungsmethode v. Blutanhäufungen im atretischen weibl. G. Z.“ J. D. Freiberg 1890	
Heilung		Habit Puech (l. c. S. 72) nach F. L. Neugebauer (l. c.) F. 854	

No.	Name und Alter der Patientin	Art und Sitz des Verschlusses	Aetiologie bez. vorherg. Krankheiten Bestand der Symptome	Retentionstumor Hk. = Haematokolpos Hm. = Haematometra Hs. = Haematosalpinx			Therapie
47.	Junges Mädchen	Atr. vaginalis		Hk.	Hm.		Incision durch Le Fort und Collo. Nach 1 Jahr Recidiv von Pineau operiert.
48.	24 jährige	Atres. vaginalis $1^1/_2$ Zoll lange und 1 Zoll breite Verwachsung	Mol. menstr. seit 8 Jahren	Hk.	Hm.	Hs.	Punktion; dabei Blase und Harnröhre eröffnet.
49.	M. K. 16 J	Atres. vag.	Mol. menstr. seit 2 Monaten mit 11 Jahren Rachencroup; später Scharlach		Hm.		Die spontan entstandene Öffnung wurde durch Incision u. mechanische Massnahmen erweitert.
50.	M. B. 19 J.	Atr. retrohymenal. et. atr. cervicalis Beide auf längere Distanz verwachsen	Mol. menstr. seit 1 Jahre. Im Alter von 6 Jahren Friesel und Brustentzündung	Hk.	Haematocervix. fundus uteri nicht ausgedehnt	Hs. dextr.	Die beiden getrennten Tumoren wurden mit scharfer und stumpfer Gewalt nacheinander eröffnet.
51.	Mädchen 18 J.	4—5 cm oberhalb des Hymen glatter, nicht narbiger Verschluss, 1—2 cm lang	angebl. anboren. Mol. menstr. seit 6 Monaten. In der Kindheit Masern und Scharlach		Hm.		

Verlauf	Befund bei Operation oder Section	Quellenangabe Operateur = O	Bemerkungen.
nicht angegeben		Guillemeau O. Le Fort, Collo Pineau nach F. L. Neugebauer (l. c.) Fall 590.	
Tod nach 3 Tagen	Section: Tuben stark dilatiert und mit verschiedenen kleinen Einrissen.	de Haen ratio med. 1765 p. VI ed. III c. 2 p 48	
am Tage nach der Aufnahme Spontandurchbruch des Tumors in die Scheide. Am dritten Tage infolge unvorsichtigen Hebens plötzlicher Schmerzanfall. Die nächsten Tage Fieber (mässig). Schliesslich Heilung		Hagen O. Zweifel A. Hagen „Beiträge zur Casuistik der angeborenen Verschlüsse der Scheide und des Hymen J. D. Erlangen 1886	
Fieber Heilung		Hagen O. Zweifel nach Hagen (ibidem)	
sollte nach vier Wochen zur Operation wiederkommen, erschien aber nicht		Hausmann „Ueber die Behandlung gewisser Atresieen der weiblichen Geschlechtsorgane.“ Zeitschr. f. Geburtsh. u. Gyn. 1878 Bd. II p. 210	

No.	Name und Alter der Patientin	Art und Sitz des Verschlusses	Aetiologie bez. vorherg. Krankheiten Bestand der Symptome	Retentionstumor Hk. = Haematokolpos Hm. = Haematometra Hs. = Haematosalpinx			Therapie
52.	Mädchen 18 J.	Atresia retro-hymenalis		Hk.	Hm.		Operation
53.	Mädchen 14 J.	Atres. vaginalis	seit 15 Monaten keine Regel. Schon vor 1 J. bei der ersten Menstruation fieberhafte peritonitische Erscheinungen		Hm.	Hs.?	
54.	5 J. Verheiratete 30 J.	Atres. vag. $^3/_4$ Zoll vom Eingang	Menstrualkoliken seit d. 19. Jahre	Hk.	Hm.	Hs	
55.		Fehlen des oberen Teiles der Vagina			Hm.		Operation mit dem Messer
56.	Mädchen 18 J.	Fehlen der Vagina	angebl. angeboren		Hm.		Punktion per rectum

Verlauf	Befund bei Operation oder Section	Quellenangabe Operateur = O	Bemerkungen.
Genesung		Hase (O. Dohrn?) H. „Ein Fall von Atresia vaginalis". J. D. Marburg 1877 nach Neugebauer (l. c.) Fall 596	
Tod ohne Operation	Section: Bauchhöhle mit Blut erfüllt. Von den Fimbrien keine Spur	Hemman nach Rose „Die Operation der Haematometra" Monatsschrift f. Geburtskunde Bd. 29 p. 410	
nach Rückkehr vom Theater plötzlich erkrankt, vier Tage darauf tot.	Section: Ruptur der linken Tube	Heyfelder nach Rose (ibidem)	
Heilung		Huet. Nederl. Tijdschr. v. Geneesk. 1867. A I p. 625 nach Virchows Jahresber. 1868 II p. 606	
Heilung		Hick. Medical-Times August 1861 nach Baker Brown in Transact. of the obst. soc. of London 1862 Vol. IV p. 21	

No.	Name und Alter der Patientin	Art und Sitz des Verschlusses	Aetiologie bez. vorherg Krankheiten Bestand der Symptome	Retentionstumor Hk. = Haematokolpos Hm. = Haematometra Hs. = Haematosalpinx			Therapie
57.	Mädchen 17 J.	Verwachsung der Scheide in ihrer ganzen Länge	niemals Mol. menstr.		Hm.		Neubildung der Scheide bis zum verschlossenen Muttermund. Nach einiger Zeit Haematometra. Später nach Debonts-Angabe Punktion. Verschluss der Öffnung und Tod
58.	Frau 30 J. 10 J. verheiratet	Atres. vag.	im 17. Jahre erworben		Hm.		vergebliche Versuche neue Scheide zu bilden, wobei eine Blasenscheidenfistel verursacht wurde. Schliesslich Kolpokleisis wegen Harnfistel
59.	Mädchen 18 J	Atresia vaginae	acquisita	Hk.	Hm.		Durchschneidung. Nach langwieriger Behandlung mit wiederholten Incisionen, Laminaria und Presschwamm, Heilung

Verlauf	Befund bei Operation oder Section	Quellenangabe Operateur = O	Bemerkungen.
Verengerung der künstl. Scheide trotz Heirat. Punktion. Verschluss der Öffnung. Peritonitis und Tod.		Huguier und Debout angegeben von Le Fort, citiert nach Neugebauer (l. c.) Fall 618	
nicht angegeben		Hildebrandt Krause „Über die Atresieen d. Scheide" J. D. Marburg 1872, citiert nach Neugebauer (l. c.) Fall 612	
Heilung nach langwieriger Behandlung		Hildebrandt Monatsschr. f. Geburts- und Frauenkrkh. Bd. XXXII citiert nach Neugebauer Fall 611	

No.	Name und Alter der Patientin	Art und Sitz des Verschlusses	Aetiologie bez. vorherg. Krankheiten Bestand der Symptome	Retentionstumor Hk. = Haematokolpos Hm. = Haematometra Hs. = Haematosalpinx			Therapie
60.	Mädchen 4½ J.	Atresia vag. superior			Hm.	Hs. beiderseits	Dreimalige Punktion bezw. Operation
61.	Mädchen 17 J.	„Innere Atresia der Scheide.“			Hm.	Hs. duplex.	Incision
62.	17 jährige	Atresie retrohymenalis		Hk.	Hm.		im 14. Jahre durch Einstich entleert im 17. Jahre Durchschneidung und Dilatation
63.		Scheidenverwachsung	16 Monate bestehend	1500 gr Blut entleert			Incision
64.		Atres. vag. completa			Hm.		Operation

Verlauf	Befund bei Operation oder Section	Quellenangabe Operateur = O	Bemerkungen.
nach der dritten Operation Entleerung von Gasen und stinkendem Eiter, Peritonitis und nach drei Tagen Tod.	Section: Tuben bilden grosse Tumoren mit chocoladefarbigem Inhalt. Linke Tube bildet einen vollständigen Sack, von Fimbrien derselben keine Spur, geborsten. Die Perforationsstelle mit frischen peritonitischen Verwachsungen bedeckt	Keller O. Esmarch Keller J. D. Kiel 1874, cit. nach Fuld (l. c.)	
Tod nach 60 Stunden an Peritonitis.	Section: Tuben an ihren Enden sackförmig erweitert. Ostia uterina liessen nur eine dünne Sonde durchtreten. Linke Tube gerissen. Im Bauchfell Spuren eines alten und eines frischen Blutergusses	Krocker Caspers Wochenschr. 1845. S. 688, cit. nach Fuld (l. c.)	
Heilung		Krause (l. c.) nach Neugebauer Fall 646	
nicht angegeben		Kuhnau (bei Puech) cit. nach Neugebauer Fall 866	
Tod nach 6 Wochen an Peritonitis wahrscheinl. durch Tubenruptur		Kyrklund Finska Läkaresälsk. handl. Bd. 29 p. 169, nach Virchows Jahresber. 1888. Bd. II p. 686 Nachtrag	

No.	Name und Alter der Patientin	Art und Sitz des Verschlusses	Aetiologie bez. vorherg. Krankheiten Bestand der Symptome	Retentionstumor Hk. = Haematokolpos Hm. = Haematometra Hs = Haematosalpinx			Therapie
65.	Mädchen 20 J.	breite Vaginalatresie	Bereits vor 2 J. Mol. menstr. u. Geschwulst. Soll in der Zwischenzeit ohne Beschwerden gewesen sein		Hm.		Versuch, in mehreren Sitzungen, die Atresie zu eröffnen. Schliesslich Spontandurchbruch
66.	Mädchen 26 J.	Atres. vag. membranacea in halber Höhe der Scheide 2 mm dick	6 Jahre krank		Hm.		Operation
67.	Dienstmagd 17 J.	Atresia vaginalis			Hm.	Hs. sin.	Punktion
68.	Frl. B. 16 J.	Atresia vag. dicht oberhalb des Hymen	Mol. menstr. seit 1 Jahre	Hk.	Hm.	Hs. duplex	Eröffnung per vaginam

Verlauf	Befund bei Operation oder Section	Quellenangabe Operateur = O	Bemerkungen.
Spontandurchbruch, nachdem operativ vorgearbeitet war. Heilung		Klein (Naegele) nach Heilbut ‚de atresia vaginae etc.' J. D. Heidelberg 1832	
Tod nach 48 Stunden an Peritonitis	Section: Beide Tuben dilatiert und an der hinteren Wand der Eierstöcke adhärent, ostia uterina ausserordentlich fein, linke Tube geborsten	Locatelli Gaz. med. di Milano nach Rose (l. c.)	
Peritonitis, Pyaemie, Tod	Section: Die Tuben nächst dem ostium uterinum auf 2 cm unwegsam. Die linke Tube mündete in eine retrouterine, z. T. noch im Beckenzellgewebe mit Blut und Eiter gefüllte Höhle. Diese allein war durch die Punktion eröffnet worden. Der Uterus hatte sich später von selbst entleert	Lehmann Canstadts Jahresbericht 1863 S. 600, auch W. Barnum (l. c.)	
Heilung. Haematosalpinx verschwindet fühlbar unter den Händen. Im 21. Jahr, 1 Jahr nach Verheiratung Scheide normal.		Leopold „Über Blutansammlung im verschlossenen Vaginalkanal" Archiv für Gynaekologie No. 34 p. 371, auch Fuld (l. c.)	Leopold bezeichnet als auffällig, dass bei Atr. vag. inf. hier bereits Haematosalpinx besteht.

No.	Name und Alter der Patientin	Art und Sitz des Verschlusses	Aetiologie bez. vorherg. Krankheiten Bestand der Symptome	Retentionstumor Hk. = Haematokolpos Hm. = Haematometra Hs. = Haematosalpinx			Therapie
69.	Ch. A. R. Dienstmagd 21 J.	Atres. vaginae totalis $1^1/_2$ cm oberhalb des Hymen	Mol. menstr. seit dem 20. Jahre. 16 Jahre alt Gelenkrheumatismus überstanden.		Hm.	Hs. beiderseits	am 20. VI. 1885 Versuch der Eröffnung per vaginam, aber weg. zu grosser Schwierigkeit aufgegeben. P. mit teilweise neugebildeter Scheide entlassen. Am 3. X. 1885 4 Tage nach beendeter Regel Laparotomie. Beide Tuben und Ovarien entfernt
70.	Rabitz Dienstmädchen 25 J.	Hymen erhalten (lipartitus) 1 cm oberhalb des intr. vag. pralle Geschwulst	Mol. menstr. seit 14 Tagen retentio urinae Appetitlosigkeit u. Erbrechen	Hk.	Hm.	Hs. beiderseits	Eröffnung per vaginam
71.	M. Edwards, 22 J. † 1824 im St. Georgs-Hospital	(Imperforate vagina) dickes Septum in orif. vaginae		Hk.	Hm.		Eröffnung per vaginam Incision und Punktion

Verlauf	Befund bei Operation oder Section	Quellenangabe Operateur = O	Bemerkungen.
Fieberlose Heilung	Laparotomie: Rechte Tube: Stark geschlängelt, aber nur mässig verdickt. Da sie sich bei der früheren äusseren Untersuchung als deutliche wurstartige Auftreibung dargestellt hatte und das Abdominalende offen war, drängte sich die Frage auf, ob das daran gewesene Blut aufgesogen oder hinausgetrieben war. Linke Tube bedeutend erweitert und stark verdreht. Die Erweiterung begann erst 3 cm vom Uterus entfernt. Ausgedehnte Verwachsungen der Tuben mit Mesenterium und Dünndarmschlingen. Rechtes Ovarium vergrössert	Leopold (ibidem.)	
Heilung. Die Tubensäcke verschwanden innerhalb 3 Wochen		Leopold (ibidem.)	
Tod an Peritonitis am vierten Tage	Section. Blut in der Bauchhöhle	Robert Lee (O. Brodie). Clinical Reports of ovarian and uterine diseases 1853 p. 294	Vielleicht identisch mit dem Fall von Brodie? (Fall No. 16).

No.	Name und Alter der Patientin	Art und Sitz des Verschlusses	Aetiologie bez. vorherg. Krankheiten Bestand der Symptome	Retentionstumor Hk. = Haematokolpos Hm. = Haematometra Hs. = Haematosalpinx			Therapie
72.	Ellen Lucas, 20 J. aus dem post mortem Buch des St. Georgs Hospital 1842/43 No. 201	Obliterierte Stelle $1^1/_2$ Zoll oberhalb des introit. vag. $^1/_2$ Zoll dick		Hk.	Hm.	Hs. beiderseits	Eröffnung durch Troicart
73.	Präparat No. 24 aus dem Museums-Katalog das St. Georgs Hospital	Atres. vag. 2 Zoll oberhalb des intr. vag.		Hk.	Hm.		Eröffnung durch Troicart
74.	Mädchen 26 J.	Gänzlicher Mangel der Scheide			Hm. 2 Finger über d. Nabel		Eröffnung per vaginam, Tamponade. Nach Auftreten von Granulationen Stücke aus der Mucosa der Vulva transplantiert
75.	Mädchen 25 J.	Obliteratio vulvae. Grosse und kleine Schamlippen und Hymen fehlen. Retentionstumor kindskopfgross hervorgetrieben		Hk.	Hm.		Incision

Verlauf	Befund bei Operation oder Section	Quellenangabe Operateur = O	Bemerkungen.
Tod an Peritonitis	Section. Tuben mit je einer Cyste von der Grösse einer Wallnuss verbunden. Ausgedehnte Verklebungen der Eingeweide. Ovarien gesund. Blut und Eiter in Vagina und Uterus	Robert Lee (ibidem.)	
Tod		Robert Lee. O. Tatum (ibidem)	
Heilung. Die Scheide soll später normal gewesen sein		Lenger. Centralblatt für Gynaekologie 1896, No. 46	
Heilung		Lessdorf nach Neugebauer (l. c.) Fall 657	

No.	Name und Alter der Patientin	Art und Sitz des Verschlusses	Aetiologie bez. vorherg. Krankheiten Bestand der Symptome	Retentionstumor Hk. = Haematokolpos Hm. = Haematometra Hs. = Haematosalpinx			Therapie
76.		Atresia orif. ut. extern.			Hm.		Punktion Canüle
77.	Mädchen 16 J.	Verschluss im oberen Teile der Vagina			Hm.		Punktion. Canüle
78.	Mädchen 12 J.	Totale Verwachsung der Scheide und angeborener Mangel des äusseren Muttermundes			Hm.	Hs. dextr.?	Bildung einer künstlichen Scheide. Nach 13 Monaten wegen Recidivs wiederholt
79.	Mädchen 18 J.		seit 4 Jahren epileptisch	Hk-	Hm.		Operation
80.	Mädchen 18 J.	2 Zoll lange Verwachsung der Scheide	seit 4 Jahren		Hm.	Hs.	

Verlauf	Befund bei Operation oder Section	Quellenangabe Operateur = O	Bemerkungen.
Heilung		Lesi Centralblatt f. Gynaekologie 1879. Bd. III. p. 431.	
Heilung		Lesi ibidem.	
Wiederverwachsung der künstl. gebildeten Scheide erfordert zweite Operation. Nach 8 Monaten Gravidität. Zangengeburt. Tod im Wochenbett an Peritonitis universalis		Lachowicz Virchows Jahresber. 1879. II p. 582	
Heilung Nach der Operation Aufhören der epil. Anfälle und Auftreten der Menses. Ein Jahr später Entbindung mit forceps. Bis zum 7. Monat der Gravidität Aufhören der Anfälle; seitdem 5 Anfälle, post partum alle acht Tage		Latimer Centralblatt f. Gynaekol. 1885. IX. Jahrg. p. 208	
Spontanruptur beim Plätten und Tod	Section Viel Blut in der Bauchhöhle. Linke Tube in der Nähe der Fransen gerissen	Moore London med. Gaz. 1847. T. 27. p. 867. cit. nach Fuld und Rose	

No.	Name und Alter der Patientin	Art und Sitz des Verschlusses	Aetiologie bez. vorherg. Krankheiten Bestand der Symptome	Retentionstumor Hk. = Haematokolpos Hm. = Haematometra Hs. = Haematosalpinx			Therapie
81.	25 jährige	vollständige Atresie der Scheide	entstanden durch Gangrän nach Typhus		Hm.	Hs. sin.	Laparotomie Beide Ovarien und linke Haematosalpinx entfernt. Haematometra aus technischen Gründen in situ gelassen, ebenso rechte Tube wegen Verwachsung mit dem Rectum
82.	18 jährige	Atresia vag. knorpelhart, narbig	18monatliche Menstruationsverhaltung		Hm.	Hs. duplex	
83.	Mädchen 18 J.	vollständiger Verschluss der Scheide	entstanden durch Contusion im vierten Lebensjahre Mol. menstr. seit 1. Jahre		Hm.	Hs.	Troicart
84.	Frl. R. 19 J.	Atresia vag. totalis	angeblich angeboren. Mol. menstr. seit d. 17. J.			Hs. beiderseits	Punktion mit Troicart Dilatation mit Litothome double
85.	Mädchen 22 J.	Atresia cervicalis			Hm.	Hs. beiderseits	Incision

Verlauf	Befund bei Operation oder Section	Quellenangabe Operateur = O	Bemerkungen.
Heilung	Laparotomie Haematosalpinx sinistra. Verwachsungen der Tuben und des Uterus mit der Blase, der rechten Tube mit dem Rectum	Lwoff Jahresberichte über die Fortschritte der Geburtshilfe und Gynaekologie 1893. Bd. VII. p. 191	
Spontanruptur? Tod nach 3tägigem Kranksein	Section Beide Tuben bis zur Fingerdicke erweitert und am Ende geschlossen	Munk. London, med. Gaz. 1847. Vol. I. No. 27. p. 867. cit. nach Fuld.	
Tod am vierten Tage an Peritonitis	Section Blut in der Bauchhöhle, eine Tube dilatiert und geborsten	Mattheysen Schmidt's Jahrbücher 1836. No. 4	
Tod an Peritonitis nach 10 Tagen		Maisonneuve Le Fort, des vices de conformations etc.' p. 169, cit. nach Fürst (l. c.)	
Tod nach 44 Stunden an Peritonitis.	Section: Beide Tuben sehr stark erweitert, mit blassrotem, dickflüssigem Blut. Uterine Ostien nicht erweitert. Linke Tube war bei der Operation angestochen worden	Mo nach Fuld (l. c.)	

No.	Name und Alter der Patientin	Art und Sitz des Verschlusses	Aetiologie bez. vorherg. Krankheiten Bestand der Symptome	Retentionstumor Hk. = Haematokolpos Hm. = Haematometra Hs. = Haematosalpinx			Therapie
86.	Mädchen 19 J.	Atresia uteri	Mol. menstr. seit 4 Jahren		Hm.	Hs. beiderseits	Zweimalige Incision
87.	Frau 27 J.	Atr. vaginalis	Mol. menstr. seit dem 17. Jahre		Hm.	Hs.?	Punktion dreimal wiederholt
88.		Atresie des äusseren Muttermundes und des Hymen			Hm.		Punktion
89.	Mädchen 16 J.	Fehlen der Scheide	angeblich angeboren. Mol. menstr. seit 16 Monaten	Hk.	Hm.		Incision, Troicart, fortgesetzt Dilatation
90.	Frau 22 J.	Mangel der Scheide	angebl. angeboren		Hm.		Bildung einer neuen 8 cm. langen Scheide bis zum cervix. Tamponade, nach 5 Tagen reichliche Menstruation. Nach 7 Wochen erneute Dilatation

Verlauf	Befund bei Operation oder Section	Quellenangabe Operateur = O	Bemerkungen.
am dritten Tage nach einer ungestümen Bewegung heftiger Schmerz. Am 6. Tage Tod	Section: Ostia uterina normal. Beide Tuben mit durchscheinenden dünnen Stellen und Offnungen. Beide Tuben in Kammern geteilt, mit dem Ovarium verwachsen, keine Spur von Fimbrien. Rechtes Ovarium mit Cysten von blutig gefärbtem Inhalt	Martin nach Rose (l. c.) p. 427 und 434.	
nach der ersten Punktion heftige Peritonitis. Leidet noch immer an heftigen Mol. menstrualia		Martens und Vogt Norsk Mag. f. Lägevid. R. 3. Bd. 2. p. 646 und 651 nach Virchows Jahresberichten 1873. II. p. 635.	
Heilung		Marshal Gaz. hebd. No. 27, nach Virchows Jahresber. 1878. II. p. 577.	
Heilung		Mac Murray The American Journal of obstetrics and diseases etc. Vol. XXI. 1888.	
Heilung Wiederholung der Dilatation der neugebildeten Scheide wegen Neigung zu Verengerung nötig		Molière Lyon.méd.Bd.XXXII No. 48. p. 450 Centralblatt für Gynaekol. 1880. Bd. IV. p. 261	Die Haematometra soll mit einer Haematocele verbunden gewesen sein.

No.	Name und Alter der Patientin	Art und Sitz des Verschlusses	Aetiologie bez. vorherg. Krankheiten Bestand der Symptome	Retentionstumor Hk. = Haematokolpos Hm. = Haematometra Hs. = Haematosalpinx			Therapie
91.	Mädchen 16 J.	Scheide endet 1 Zoll oberhalb des intr. vag. in einen Blindsack	Mol. menstr.		Hm.		Punktion per rectum
92.		Atresia vaginae			Hm.	Hs.?	Punktion mit Troicart und Einlegen eines Kautschukrohres
93.	Frl. W. 17 J.	Atres. vag. membranacea 1—2 cm hoch	Mol. menstr. seit 15½ J.	Hk.			Incision
94.	17jähriges Mädchen	Totale Obliteration der Scheide	Mol. menstr. seit 2 Jahren		Hm.	Hs. sin.	

Verlauf	Befund bei Operation oder Section	Quellenangabe Operateur = O	Bemerkungen.
Es kamen nur wenige Tropfen Blut heraus. Keine nennenswerte Besserung		Meigs. Meigs ‚Woman her dis eases and remedies' Philad. 1859, nach Baker Brown. Transact. of the obst. soc. of London 1862. Vol. IV. p. 21.	
Chronische Diarrhöe, Abscess in der Leistengegend, Hexis; nach 1 Jahre, Tod		Manoury aus Frorieps Notizen. Bd. XX. No 21. 1841. p. 331. auch nach Neugebauer (l. c.) Fall 871.	Durchbruch einer Haematosalpinx?
Heilung		A. Marten nach Kiderlen „Misbildungen der weibl. Genitalorgane"	
Tod. Starb kurz vor der beabsichtigten Operation an Peritonitis zur Zeit des Menstruationstermins	Section. Bauchhöhle mit gelblicher übelriechender Flüssigkeit erfüllt. Frische Adhaesionen. Faustgrosser Uterus dem mannskopfgrossen Cervicalteil rechts aufsitzend. Linke Tube hühnereigrosse Geschwulst, perforiert, mit jauchiger Flüssigkeit erfüllt. Ovarien schlecht entwickelt, das rechte atrophisch. Im Uterus schwarzrötliches, eingedicktes Blut	Nieberding. O. Scanzoni. Nieberding „Casuistische Beiträge zu den Gynatresieen" Archiv f. Gyn. Bd. XX. p. 336	Scanzoni hatte den grösseren Tumor (Cervicalteil) für den Uterus gehalten, die rechts und links diesem aufsitzenden kleineren Tumoren für die ausgedehnten Tuben. Nieberding hatte den grösseren Tumor für Haematok. gehalten, den rechts aufsitzenden für den Uterus, den links aufsitzenden für die linke Tube.

No.	Name und Alter der Patientin	Art und Sitz des Verschlusses	Aetiologie bez. vorherg. Krankheiten Bestand der Symptome	Retentionstumor Hk. = Haematokolpos Hm. = Haematometra Hs. = Haematosalpinx			Therapie
95.	22 jährige	Atresia vaginalis	angebl. angeboren	Hk.	Hm.		Operation
96.		Scheidenverwachsung $^1/_2$ Zoll oberhalb des intr. vag.		Hk.			2 Zoll tiefe Incision
97.		Scheidenverschluss	angeboren	Hk.			in einem von den beiden Fällen Punktion durch den Mastdarm
98.		Scheidenverschluss	erworben	Hk.			
99.							
100.	Mädchen 17 J.	Atresia vag. inf. Stenose im oberen Teile der Scheide und im orif. ut. ext.	P. war phthisisch	Hk.	Hm.	Hs. beiderseits	Incision des unteren Verschlusses entleert 30 gr. theerartiges Blut. Nach Spaltung der oberen Scheidenstenose entleert sich viel Blut; nach Spaltung der Stenose des Uterus entleeren sich etwa 250 gr. einer Mekoniumartigen Masse

Verlauf	Befund bei Operation oder Section	Quellenangabe Operateur = O	Bemerkungen.
Heilung. Die Scheide war nachher so eng, dass sie nur einen Finger durchliess		L. Neugebauer nach F. L. Neugebauer (l c.) Fall 688.	
Heilung.		Naboth ‚Dissertatio de sterilitate mulierum' § 7 nach F. L. Neugebauer (l. c.) F. 682.	
Gutes Resultat bei der Punktion. Die Öffnung blieb persistent		Oldham Rankings half yearly abstr. Vol. XXVI. p. 239 nach Neugebauer (l. c.) F. 876 und 877.	
Tod ohne Operation	Section. Geborstene Tubensäcke.	F. Plater. Observationum libri III Basileae 16114 I. I. p. 241 nach Rose und Fuld (l. c.)	
lebensgefährliche Peritonitis, welche aber überstanden wurde. Nach 19 Monaten Tod an Phthisis. Die Menses waren nicht aufgetreten		Oliver u. Page Centralblatt f. Gyn. 1885. Jahrg. IX. p. 31.	

No.	Name und Alter der Patientin	Art und Sitz des Verschlusses	Aetiologie bez. vorherg. Krankheiten Bestand der Symptome	Retentionstumor Hk. = Haematokolpos Hm. = Haematometra Hs. = Haematosalpinx			Therapie
101.		Atresia vag. inferior	P. hatte Contracturen infolge eines Hirnleidens	Hk.	Hm.		Punktion per rectum
102.		Atresia vaginal.	Mol. menstr. seit 2 Monaten		Hm.		Punktion des os uteri per rectum mit gebogenem Troicart
103.		Transversaler Scheidenverschluss		Hk.	Hm.		Punktion
104.	Mädchen 13 J.	Fehlen der Scheide	Mol. menstr. seit 1 1/2 Jahren		Hm.	Hs. beiderseits	Incision und Punktion
105.	20 jährige	Atr. vag. in der Höhe einer Nagelphalanx beginnend und etwa 1 1/2 cm dick	Nur zeitweilig geringe Schmerzen im Unterleibe	Hk.	Hm.		Durchstechung mit Bistouri und Erweiterung mit der Scheere. Langsamer, 7 Tage dauernder Abfluss

Verlauf	Befund bei Operation oder Section	Quellenangabe Operateur = O	Bemerkungen.
Gleich nach der Operation trat Aphasie auf. Tod	Section Nur der Cervix war ausgedehnt, das corpus uteri nicht. Dasselbe war jedoch mangelhaft ausgebildet. (Lateralflexion)	Ponfick Beiträge der Gesellschaft für Geburtshülfe in Berlin 1873. Bd. II. S. 97, nach Neugebauer (l. c.) Fall 711	
Heilung		M. Pallen St. Louis med. a. sourg. Journ. und North Americ. Med. Chir. Review 1861, nach Baker Brown in Transact of the obst. soc. of London 1862. Vol. IV. p. 21	
Heilung Fieberhafter Verlauf. Wiederverengerung der Öffnung		Piachaud Gaz. des hôp 1857. p. 464, nach Neugebauer (l. c.) Fall 706	
Tod an Peritonitis am siebenten Tage	Section Tuben mit chocoladeähnlicher Flüssigkeit erfüllt, die sich nicht in den Uterus verdrängen liess. Rechte Tube geborsten	Ch. F. Routh Transact. of the obst soc. of London 1870. Vol. XII. p. 34	
Heilung ohne Fieber		M. Rothenberg Rothenberg ‚Misbildungen des weiblichen Genitalschlauches' J. D. Königsberg 1887	

No.	Name und Alter der Patientin	Art und Sitz des Verschlusses	Aetiologie bez. vorherg. Krankheiten Bestand der Symptome	Retentionstumor Hk. = Haematokolpos Hm. = Haematometra Hs. = Haematosalpinx			Therapie
106.	Mädchen 18 J.	Verschluss in der Mitte der Scheide		Hk.	Hm.		Operation
107.	22 jährige	Atres. vaginalis Hymen und kleine Schamlippen fehlten vollständig, oder bildeten nur eine einzige Haut. Tumor 3 Finger breit bis über den Nabel	Mol. menstr. seit 5—6 Jahren	Hk.	Hm.		Erfolglose Probepunktion des Tumors; darauf $1^1/_2$ cm. lange Incision
108.	Frau 22 J.	Atres. vag.	Mol. menstr. seit 5 Jahren	?	Hm.	Hs. dextr.	Einstich mit seitlichen Einkerbungen
109.		Scheidenverwachsung			Hm.		Incision, Bildung eines neuen Kanals und Punktion des Uterus
110.	Mädchen 16 J.	Defect der Vagina		Hk.	Hm.	Hs.	Eröffnung durch dreimalige Operation. Bei der zweiten Verletzung der Blase
111.	18 jährige	Verschluss der Scheide in deren Mitte	Mol. menstr. seit 2 Monaten	Hk.	?		Punktion. Nach Recidiv Eröffnung nach Emmet

Verlauf	Befund bei Operation oder Section	Quellenangabe Operateur = O	Bemerkungen.
Heilung		Rokitansky Wiener med. Presse No. 26, nach Virchows Jahresber. 1877. II p. 569	Oberer Teil der Scheide und Cervix ausgedehnt.
Heilung		Rittstieg Münchener med. Wochenschrift 1895. November	
Heilung mit geringem Fieber		Rose nach Fuld (l. c.) Fall 51	
Heilung		Randolphe nach Neugebauer (l. c.) Fall 714	
Heilung. Bei der zweiten Operation wurde die Blase verletzt. Die Haematosalpinx soll sich durch den Uterus nach aussen entleert haben		Riedinger Virchows Jahresberichte 1886. II. p. 5784	
Heilung		Richmond Amer. journ. of obstetr. 1884 Juni. p. 600, noch Centralblatt für Gynaek. 1884. Jahrgang VIII. p. 718	

No.	Name und Alter der Patientin	Art und Sitz des Verschlusses	Aetiologie bez. vorherg. Krankheiten Bestand der Symptome	Retentionstumor Hk. = Haematokolpos Hm. = Haematometra Hs. = Haematosalpinx			Therapie
112.	20 jährige ledige Person	Fehlen der Scheide	Mol. menstr. seit dem 17. Jahre		Hm.	Hydros. dextr.	Am 21. III. 88 meist stumpfes Vordringen znm Uterus und Incision desselben. Am 12-VII. 88 Laparotomie. Es wurde nichts entfernt und die rechte Tube von der Vagina aus punktiert
113.	Frau 35 J.	Atresia vag. superior et cervicis uteri	angeblich angeboren, nie menstruiert seit 16 Jahren Mol. menstr.	Hm.	Hs. sin.	Hs. sin.	Laparotomie Uterus mit Adnexen entfernt.

Verlauf	Befund bei Operation oder Section	Quellenangabe Operateur = O	Bemerkungen.
14 Tage nach der ersten Operation Fieber, welches nach Entleerung bräunlichen Eiters schwand. Zugleich verkleinerte sich eine per rectum fühlbare, kindskopfgrosse Geschwulst. Nach der Laparotomie Peritonitis. Im Dez. 1888 wieder Schmerzen, welche, nachdem eine im intr. vag. hervorgetretene Blase beträchtliche Mengen Blut entleert hatte, nachliessen. Im März 1889 Scheide 2 Phalangen lang, blind endigend; darüber gänseeigrosser Tumor. April 1889 ziemlich schmerzlose Menses per vaginam. Seitdem Befinden befriedigend. Menses regelmässig, mit nur geringen Beschwerden und Schmerzen.	Laparotomie: Rechte Tube kindeskopfgross, breit im Becken verwachsen. Linke Tube hühnereigross. Der Inhalt der rechten Tube war wässerig trüb. Verwachsungen von Darm und Netz	Riedinger Schmidts Jahrbücher Jahrgang 1890. Bd. 228. p. 55	
Tod nach 2 Tagen. Bei der Laparotomie war die Blase angeschnitten worden und bei der Punktion der Tuben Blut in die Bauchhöhle ausgetreten	Laparotomie: Uterus ohne Inhalt, hypertrophisch. Linke Tube mit theerartigem Blut erfüllt Rechte Tube scheint vorher dilatiert gewesen zu sein. Ovarien in Cysten mit hämorrhagischem Inhalt verwandelt	E. Rossa Centralbl. f. Gynaekologie 1894. Jahrg. 18. p. 422 und Jahresberichte über die Fortschritte der G u. G. Bd. VIII. 1894. p. 214	R. nimmt an, dass früher auch Haematometra bestanden habe.

No.	Name und Alter der Patientin	Art und Sitz des Verschlusses	Aetiologie bez. vorherg. Krankheiten Bestand der Symptome	Retentionstumor Hk. = Haematokolpos Hm. = Haematometra Hs. = Haematosalpinx			Therapie
114.	23 jährige	Fehlen der Scheide	Mol. menstr. seit Jahren		Hm.		Incision Troicart
115.	22 jährige	Scheidenverwachsung	nach Syphilis		Hm.		Incision
116.		Scheidenverwachsung					Operation
117.	Mädchen 22 J.	Scheidenverwachsung	11 Monate leidend	Hk.	Hm.		es wurde eine hinter dem Uterus liegende, durch Berstung der Haematometra entstandene Geschwulst incidiert, dann die Haematometra selbst breit eröffnet
118.		vollkommene Scheidenatresie					unklar, ob spontan entleert, oder durch Operation
119.	Mädchen 19 J.	Atresia vag.	angebl. angeboren. Mol. menstr. seit d. 15. Jahre		Hm.	Hs.	Laparotomie Sämtliche Adnexe entfernt. Uterus über dem os int. abgetragen und in die Bauchwunde vernäht

Verlauf	Befund bei Operation oder Section	Quellenangabe Operateur = O	Bemerkungen.
Heilung trotz Fieber		Rogers Transact. of the obst. soc. of London 1882. Vol. XXIV. p. 212	
Heilung		Rust nach Neugebauer (l. c.) Fall 733.	
Heilung		Richter nach Asper Neugebauer (l. c.) Fall 720	
Tod am dritten Tage an Peritonitis.	Section: linke Tube erweitert und geborsten	Schuh nach Fuld (l. c.)	
Tod durch Tubenruptur	Section? Der obere Teil der Verwachsung war durch die Blutansammlung getrennt. Tubenruptur	Schuh nach Neugebauer (l. c.) Fall 752.	
In den ersten Tagen fibrinöse Pneumonie und geringe Eiterung des Stumpfes. Nach $2^1/_2$ Monaten mit Uterusfistel entlassen	Laparotomie: Tuben bedeutend vergrössert und mit pechartigem Blute erfüllt. Ostia uterina sehr verengt und uterina Tubenenden strangförmig verdickt.	Sutugin nach Fuld (l. c.)	

No.	Name und Alter der Patientin	Art und Sitz des Verschlusses	Aetiologie bez. vorherg. Krankheiten Bestand der Symptome	Retentionstumor Hk. = Haematokolpos Hm. = Haematometra Hs. = Haematosalpinx			Therapie
120.	Frl. C. 16 J.	Atres vaginal. Die Scheide endet in der Hohe von 2—3cm blind	Mol. menstr. seit 1 Jahre		Hm.	Hs. beiderseits	ein Versuch, eine künstliche Eröffnung der Scheide zu machen, misslingt; zwei Monate später Laparotomie Entfernung der Adnexe. Ein nochmaliger Versuch die Scheide zu eröffnen, gelang nicht. Dabei wurde das Rectum verletzt
121.	K. W. 16 J.	Atresia vag. inferior	P. hatte vor mehreren Jahren die Masern. Mol. menstr. seit 6 Monaten	Hk.	Hm.	Hs. beiderseits	Incision und Erweiterung. Nach 14 Tagen erneute Erweiterung. Schliesslich Laparotomie Entfernung der Adnexe und eines Stückes des Netzes

Verlauf	Befund bei Operation oder Section	Quellenangabe Operateur = O	Bemerkungen.
Die Mastdarmscheidenfistel war nach 8 Tagen verheilt. Heilung	Laparotomie: Beide Tuben etwas erweitert und mit etwas flüssigem Blut erfüllt. Ovarien cystisch entartet. Adhaesionen	Säuger. „Drei Fälle von Salpingoo ph. orectomia duplex bei Haematometra gynatretica.“ Centralblatt f. Gynaekologie, 1896, No. 3.	
Die Tumoren schwanden nach dem ersten Eingriffe. Nach der zweiten Operation Peritonitis, welche die Laparotomie veranlasste. In derselben Nacht Tod	Laparotomie und Section: Tuben: rechts faustgross, mit der Umgebung verklebt, missfarbig belegt; mit jauchigem übelriechendem eitrigem Inhalt gefüllt, links stark ödematös. Uterus von den ostia uterina aus nicht zu sondieren. Ovarien wenig vergrössert, aber das linke bei der Section ziemlich gross. Ausgedehnte adhaesive Peritonitis.	E. Simon. O. Czerny. E. Simon „Ein Beitrag zu der Kenntnis der Atresiae vaginales.“ J. D. Tübingen 1889.	

No.	Name und Alter der Patientin	Art und Sitz des Verschlusses	Aetiologie bez. vorherg. Krankheiten Bestand der Symptome	Retentionstumor Hk. = Haematokolpos Hm. = Haematometra Hs. = Haematosalpinx			Therapie
122.	Mädchen 18 J.	Atresia vag. im unteren Drittel der Scheide	angebl. angeboren	Hk.			feine Punktion. Später Erweiterung
123.	Mädchen	Atresia vag. inferior		Hm.	Hm.		vorsichtiges Aufpräparieren der Atresie. Punktion.
124.	Mädchen 18 J.	Atresia vag.	hatte nicht die geringsten Beschwerden, obwohl der Tumor bis zum Nabel reichte	Hk.	Hm.		Incision. Vernähung der Incisionsöffnung
125.	Mädchen 19 J.	Atresia vag.	nach Kolpitis Adhaesiva. Seit 2 Monaten keine Regel		Hm.		Operation vermittelst Sonde, Einkerbungen und digitaler Zerreissung. Spätere Operation wiederholt

Verlauf	Befund bei Operation oder Section	Quellenangabe Operateur = O	Bemerkungen.
Heilung. Mit geringer Verengerung an der Stelle der Atresie entlassen		Manion Sims „Klinik der Gebärmutter-Chirurgie“ Deutsch v. Beigel, Erl. 1873, III. Aufl. p. 282.	
Heilung		J. Saexinger. Prager Vierteljahrschr. 1866, Bd. I, p. 100, nach L. Fürst (l. c.)	
Glatte Heilung Heirat nach wenigen Wochen, und obwohl die Rückbildung des dilatierten Uterus noch recht mangelhaft war, Conception. Der Cervix war während der Gravidität immer für 2 Finger durchgängig. Im 6 Monate Abort		Simon (Nürnberg) Aus einem Vortrage desselben, gehalten auf der 65. Vers. der Gesellschaft deutscher Naturforscher und Ärzte 1893, nach Arch. f. Gyn. XLV. p. 388. 1894	
Nach Recidiv Heilung		Swieçicki nach Neugebauer (l. c.) J. 903	Nach S. soll P. die Jüngste der mit Kolp. adhaesivo Behafteten gewesen sein, welche nach Hildebrandt (Monatsschr. f. G. u. Erkrkh., Bd. 32) gewöhnlich erst nach d. Climax vorkommt. ‚Kolpitis vetularum‘ nach Ruge.

No.	Name und Alter der Patientin	Art und Sitz des Verschlusses	Aetiologie bez. vorherg. Krankheiten Bestand der Symptome	Retentionstumor Hk. = Haematokolpos Hm. = Haematometra Hs. = Haematosalpinx			Therapie
126.	17 jährige	Atresia vag. sup. cum atres. hymenali	Die obere Atresie soll angeboren gewesen sein. Die Hymenatresie entstand durch Aufschlagen auf einen Holzpflock im 2. Lebensjahre mit Eiterung. 2 Jahre darauf Abscess und 8 monatliche Eiterung		Hm.	Hs. beiderseits	Incision
127.	Irländerin 30 J., seit 5 Jahren verheiratet	Atresia vag.	Mol. menstr. seit dem 18. Jahre	Hk.	Hm.		in Narkose per rectum. 2—3 Drachmen Flüssigkeit mit sehr feiner Canüle aspiriert
128.	Mädchen 21 J.	Atresia vag. in mittlerer Höhe		Hk.	Hm.		Punktion

Verlauf	Befund bei Operation oder Section	Quellenangabe Operateur = O	Bemerkungen.
Tod am 15 Tage an Peritonitis	Section Eine Tube geborsten. Beide Tuben communicierten nicht mit dem Uterus	Steiner. O. Billroth nach Virchows Jahresberichten 1871. II. p. 559	
infolge des Drängens der P. in Narkose war zeitweise eine halbkindsgrosse Geschwulst aus dem rectum hervorgetreten. Peritonitis und Tod. (infolge Austretens des Inhaltes des geplatzten Haematokolpos in die Bauchhöhle)	Section Stark ausgedehnte Scheide nach dem Douglas zu auf ein paar Zoll Ausdehnung papierdünn und geplatzt. Der zweite als Hs. diagnosticierte Tumor war der hypertrophische Uterus. Cervicalkanal stark dilatiert, drei mal soweit wie die Uterushöhle. os ut. ext. normal. Rechte Tube weiter als normal. Linke Tube entspringt unregelmässig am Bogen des Cervicalkanals	H. S. Schell Virchows Jahresberichte 1875. I. p. 340	Der Uterus, dem grösseren als kleinerer aufsitzende Tumor, war auch hier in vivo fälschlich als Haematosalpinx diagnosticiert worden
Heilung		Schwager nach Neugebauer (l. c.) Fall 755	

No.	Name und Alter der Patientin	Art und Sitz des Verschlusses	Aetiologie bez. vorherg. Krankheiten Bestand der Symptome	Retentionstumor Hk. = Haematokolpos Hm. = Haematometra Hs. = Haematosalpinx			Therapie
129.	Mädchen 19 J.	Atresia vag. 3—4 cm hoch vom intr. vag.	Amenorrhoe und fortwährende Schmerzen im Leibe	Hk.	Haematocervix.		Laparotomie zu diagnostischem Zwecke. Es wurde nichts entfernt, die Bauchwunde geschlossen und der Tumor von der Scheide aus punktiert. Einige Monate später Erweiterung der Öffnung
130.		Scheidenverschluss 1 Zoll oberhalb des Scheideneinganges. Narbige Occlusion		Hk.	?		Durchstechung der Atresie mit einer Sonde. Einlegen von Bougies
131.	20 jährige	Atresia vag. inferior 1 1/2 Zoll lang	angeblich angeboren	Hk.	Hm.		im 13. Jahre Punktion per rectum Simpson, der die P. im 20 Jahre sah, unterliess eine künstliche Scheidenbildung wegen Schwäche der P.
132.	Mädchen 17 J.	Atresia vag. 1 Zoll oberhalb des intr. vag.	angeblich angeboren. Mol. menstr. seit 1 Jahre	Hm.	Hm.		Punktion per vaginam

Verlauf	Befund bei Operation oder Section	Quellenangabe Operateur = O	Bemerkungen.
Genesung ohne Complication	Laparotomie Der grosse Tumor erwies sich als ausgedehnte Scheide und Cervix (2 fingerbreit über dem Nabel) der kleinere oben rechts aufsitzende, als Uteruskörper. Tuben nicht verändert	Ssolowjew N. Sslawjänsky Centralblatt f. Gynaekol. 1888. Bd. XII. p. 836	
Heilung		Square nsch Neugebauer (l. c.) Fall 766	
nach der Punktion im 13. Lebensjahre Dysmenorrhoe. Dieselbe besserte sich durch die von Simpson angeordnete systematische Sondierung. P. starb an Lungenphthisis		A. Russell Simpson ‚Contributions to obst. and gynaecologie' p. 195. Fall 1.	
Heilung		A. R. Simpson ibidem. Fall 2.	

No.	Name und Alter der Patientin	Art und Sitz des Verschlusses	Aetiologie bez. vorherg. Krankheiten Bestand der Symptome	Retentionstumor Hk. = Haematokolpos Hm. = Haematometra Hs. = Haematosalpinx			Therapie
133.	Frau 26 J.	Atresia vaginalis	angeblich angeboren. Mol. menstr. seit 11 Jahren		Hm.	Hs. beiderseits	Incision, stumpfes Vordringen dann Punktion des Tumors; da der Bauchumfang nicht abnahm, Laparotomie; es wurde nichts entfernt, nur der mittlere Tumor angestochen, wobei sich auch der rechtsseitige verkleinerte
134.			Atresia vaginalis		Hm.	Hs.	Laparotomie zu diagnostischem Zwecke. Es wurde nichts entfernt, die Haematometra von oben entleert, wodurch auch der Umfang der Tube bedeutend abnahm Schluss der Bauchwunde und Eröffnung per vaginam

Verlauf	Befund bei Operation oder Section	Quellenangabe Operateur = O	Bemerkungen.
Tod am Tage der Laparotomie	Laparotomie: Section: Von den drei Tumoren war der linke der sanduhrförmige Uterus, der mittlere die stark mannskopfgrosse, mit der Bauchwand verwachsene rechte Tube, welche noch 5 L. Flüssigkeit enthielt; der rechte Tumor war ein intraperitoneales Hämatom, welches noch 4 L. Flüssigkeit enthielt und mit der rechten Tube communicierte. Die linke Tube faustgross. Keine der beiden Tuben communicierte mit dem Uterus. Ovarien in Pseudomembranen eingebettet.	Subbotic Centralblatt f. Gynaek. Bd. XIII. 1889. p. 649.	
Heilung	Laparotomie: Näheres nicht angegeben. Ostium uterin. an der dilatierten Tube muss wegsam gewesen sein, da nach Incision der Hm. sich auch die Hs. entleerte	Trzebicky Centralbl. f. Gyn. Bd. XI. p. 790, nach Fuld (l. c.) und Maasland: „Beitrag zur Behandlungsmethode von Blutsanhäufungen“ etc. J. D. Freiburg 1890	

No.	Name und Alter der Patientin	Art und Sitz des Verschlusses	Aetiologie bez. vorherg. Krankheiten Bestand der Symptome	Retentionstumor Hk. = Haematokolpos Hm. = Haematometra Hs. = Haematosalpinx			Therapie
135.	C. v. L. 17 J.	Atresia vag. totalis	Mol. menstr. seit 2 Jahren		Hm.	Hs. dextr.?	Laparotomie Entfernung sämtlicher Adnexe und da aus technischen Gründen ein Stück des linken Ovariums zurückgelassen werden musste, und man eine spätere Blutung befürchtete, auch des Uterus
136.	P. aus Wales	breite Atresia vag. superior			Hm.		Punktion per rectum
137.	P. aus Herefordshire	Fehlen der Vagina; Tumor reicht so hoch, wie im vorigen Falle			Hm.		Aufpräparierung der Scheide
138.	Mädchen 16 J.	Gänzlicher Mangel der Scheide			Hm.		Eröffnung per vaginam. Annähung des Uterus an die äussere Haut. Als sich derselbe zurückzog, zweite Operation

Verlauf	Befund bei Operation oder Section	Quellenangabe Operateur = O	Bemerkungen.
Heilung ohne Fieber	Laparotomie: Rechte Tube erweitert, stark gewunden, nächst dem Uterus nicht erweitert, zerriss während der Operation und entleerte eine braune, bröcklige Masse, zeigte ausgedehnte Adhäsionen, ostium abdominale geschlossen. Linke Tube normal, mit dem Ovarium adhärent, ostia uterina beiderseits für eine feine Sonde durchgängig. Beide Ovarien grösser als normal	Treub nach Maasland „Beitrag zur Behandlungsmethode von Blutanhäufungen im atretischen weiblichen Genitalkanal". J. D. Freiburg 1890	
Heilung		Lawson Tait. ‚Diseases of women' p. 72.	
Heilung, aber derartige Neigung zu Verengerungen, dass er diese Operationen nie wieder vornehmen will		Lawson Tait, ibidem, p. 73.	
Heilung, aber wegen zu grosser Enge der Scheide wird zum sexuellen Verkehr, wie bisher, die Urethra benutzt		Tuffier. Centralblatt f. Gyn. 1896, No. 11	

No.	Name und Alter der Patientin	Art und Sitz des Verschlusses	Aetiologie bez. vorherg. Krankheiten Bestand der Symptome	Retentionstumor Hk. = Haematokolpos Hm. = Haematometra Hs. = Haematosalpinx			Therapie
139.	18 jährige	Atresia vag. in der Höhe von 1 1/2 Zoll	Mol. menstr. seit 8 Monaten	Hk.	Hm.		Eröffnung mit Kreuzschnitt, Finger, Messer und Troicart. Entleerung von schwarzem, stinkendem Blut
140.	Mädchen 17 J.	Scheiden-atresie			Hm.		Eröffnung mit Messer und Finger
141.	Mädchen 23 J.	Atresia vag. Scheide 3 1/2 Zoll tief verwachsen			Hm.		Operation
142.	Mädchen 19 J.	breite Atresia retro-hymenalis	Mol. menstr. seit 4—5 Jahren	Hk.	Hm.	Hs. dextr?	Operation verweigert. Spontandurchbruch der Hm. ins rectum
143.	19jähriges Mädchen	Atresia retro-hymenal.		Hk?	Hm.		Durchschneidung mit Petits Pharyngotom. Nach 12 Tagen wegen Wiederverwachsung Operation wiederholt

Verlauf	Befund bei Operation oder Section	Quellenangabe Operateur = O	Bemerkungen.
Heilung trotz heftigen Fiebers. Nach 3 Monaten Recidiv und (spontane) Evacuation		Upshur nach Neugebauer, (l. c.) Fall 779.	
Heilung		Vuillaume, Arch. générales 1826, Juni, p. 306, nach Neugebauer (l. c.) F. 786.	
Tod am 17. Tage an Peritonitis		A. Winter, O. Freund. Winter, ‚de atresia vaginae', J. D. Breslau 1866, nach Neugebauer (l. c.) F. 794.	Vielleicht identisch mit dem Fall von Freund?
Heilung, d. h. andauernde Menstruation per rectum		Weiss. Prager med. Wochenschrift 1878 No. 22, nach Centralbl. f. Gyn. 1878, Bd. II, p. 406.	
Trotz Entleerung von stinkendem Eiter allmähliche Genesung		Textor, nach Neugebauer (l. c.) Fall 904.	

No.	Name und Alter der Patientin	Art und Sitz des Verschlusses	Aetiologie bez. vorherg. Krankheiten Bestand der Symptome	Retentionstumor Hk. = Haematokolpos Hm. = Haematometra Hs. = Haematosalpinx			Therapie
144.	A. S. 13½ J.	Atresia vaginalis	P. hat Diphtheritis überstanden	Hk.	Hm.	Hirin.	Laparotomie Entfernung der linken Tube ohne Ovarium; darauf Eröffnung der Atresie

Verlauf	Befund bei Operation oder Section	Quellenangabe Operateur = O	Bemerkungen.
Fieberlose Heilung	Laparotomie, Adnexa rechts normal. Linke Tube verschlossen, stark ausgedehnt, mit der Umgebung leicht adhärent Corpus uteri faustgross, mit Blut erfüllt. Cervix nur für eine Sonde dnrchgängig. Darunter ein Haematokolpos.	Zweifel. (Fall der heutigen Arbeit).	

Casuistik über Haematokolpos und Haematometra erworbenen

No.	Name und Alter der Patientin	Art und Sitz des Verschlusses	Aetiologie bez. vorherg. Krankheiten Bestand der Symptome	Retentionstumor Hk. = Haematokolpos Hm. = Haematometra Hs. = Haematosalpinx			Therapie
145.		Atresia vag.	infolge schwerer Geburt	Hk.	Hm.		Zuerst von Betschler, später von L. Neugebauer operiert
146.		Atresia vag. 2 cm oberhalb des intr. o. beginnend	mehrere Monate nach der Geburt	Hk.	Hm.		dreimalige vergebliche Operation, darauf spontaner Durchbruch
147.		Atresia vag.	infolge Geburt	„Retentionstumor“			Operation
148.		Atresia vag.	infolge Geburt		Hm.		Operation
149.	22 jährige	Atresia vag.	8 Jahre nach Geburt (totes Kind.) Mol. menstrual.	Hk.	Hm.		Operation
150.	32 jährige II para. (Zwillinge)	Atresia vag.	nach schwerer Geburt Zwillinge. Eiterung	Hk.	Hm.?		Incision. 3 ∅ Blut entleert
151.	A. T., 20 J., 3 J. verheiratet	Atresia vag.	entstanden nach Geburt vor 5 Monaten. Mol. menstrualia. Uterus so gross wie im 9. Monat der Gravidität	Hk.	Hm.		

bei einfachem Genitalkanal infolge von nach Geburten Atresieen.

Verlauf	Befund bei Operation oder Section	Quellenangabe Operateur = O	Bemerkungen.
Operation von Betschler ohne Erfolg, von L. Neugebauer mit dauerndem Erfolg		F. L. Neugebauer (l. c.) Fall 688 O. Betschler und L. Neugebauer	
Heilung		Barth F. L. Neugebauer Fall 295	
Heilung, aber Dysmenorrhoe		Bourget F. L. Neugebauer Fall 296	
Heilung		Bournotti F. L. Neugebauer Fall 297	
Heilung		Howard Kelly F. L. Neugebauer Fall 327	
Heilung		Kochenburger F. L. Neugebauer Fall 333 und unter Fall 915	
Verliess aus unbekannten Gründen die Anstalt nach drei Tagen		F. L. Neugebauer Fall 932	

No.	Name und Alter der Patientin	Art und Sitz des Verschlusses	Aetiologie bez. vorherg. Krankheiten Bestand der Symptome	Retentionstumor Hk. = Haematokolpos Hm. = Haematometra Hs. = Haematosalpinx			Therapie
152.	S. Sz. 36 jährige 1 para.	Atresia vag.	nach schwerer Geburt vor 15 Jahren	Hk.	Hm.	Hs. sin.	vor 15 Jahren Vesico vaginalfistel. 1/2 Jahr später Scheidenatresie, 1/2 Jahr später Blasensteinoperation, 1/2 Jahr später zum ersten mal mit grossen Schmerzen per urethram menstruiert, nach 14 1/2 Jahren Verschluss der Vasicovaginalfistel und keine Regel. Mol. menstrualia: Neugebauer wollte Laparotomie machen
153.	M. A., 27 J., I para., 4 J. verheiratet	Atresia vag.	infolge schwerer Geburt vor mehreren Monaten	Hk.	Hm.		Incision. Resection der Membran mit Nahtumsäumung
154.	Primipara Frau 26 J.	Atresia vag.	infolge der ersten Geburt	Hk.	Hm.		Operation

Verlauf	Befund bei Operation oder Section	Quellenangabe Operateur = O	Bemerkungen.
Nicht weiter beobachtet, da die Operation verweigert wurde		F. L. Neugebauer Fall 931	
Fieberlose Heilung u. dauernder Erfolg		F. L. Neugebauer Fall 962	
Heilung		Luetkens. F. L. Neugebauer Fall 337	

No.	Name und Alter der Patientin	Art und Sitz des Verschlusses	Aetiologie bez. vorherg. Krankheiten Bestand der Symptome	Retentionstumor Hk. = Haematokolpos Hm. = Haematometra Hs. = Haematosalpinx			Therapie
155.	Frau 26 J.	Atresia vag.	Vor 2 Jahren schwere Zangenentbindung mit langem Krankenlager. Seitdem keine Regeln		Hm.		nach vergeblichen Punktionsversuchen Eröffnung per vaginam mit Finger und Messer. Langdauernde Behandlung, der sich immer wieder verschliessenden Scheide. Schliesslich Darmschleimhaut eines Kaninchens eingepflanzt, mit Staniolpapier bedeckt, Tamponade und Feuchterhaltung. Bei den Operationen war auch einmal die Harnblase verletzt worden
156.		Atresia vag. Gleichzeitig Vesicovaginalfistel unterhalb der Atresie	nach Geburt erworben	Hk.	Hm.		Operation
157.	B. R. 27 J. Präparat aus dem anat. Museum zu Heidelberg	Atres. vag. im mittleren Teil der Scheide	infolge Geburt mit Puerperalfieber	Hk.		Hs. sin. geringen Grades	

Verlauf	Befund bei Operation oder Section	Quellenangabe Operateur = O	Bemerkungen.
1/2 Jahr nach der Transplantation Scheide glatt Regel und Coitus schmerzlos		Swiecicki. F. L. Neugebauer, Fall 378.	
Heilung?		Tribes (nach Puech) F. L. Neugebauer, Fall 360	
Starb an Lungenödem und Herzfehler	Präparat. Geringe Haematosalpinx sinistra, Ausgedehnte Verwachsungen der Adnexe mit der Umgebung. Uterus nicht ausgedehnt	A. Ae Janson. ‚De atresia acquisita' J. D. Heidelberg 1845	

No.	Name und Alter der Patientin	Art und Sitz des Verschlusses	Aetiologie bez. vorherg. Krankheiten Bestand der Symptome	Retentionstumor Hk. = Haematokolpos Hm. = Haematometra Hs. = Haematosalpinx			Therapie
				Hk.	Hm.	Hs.?	
158.	Frau 32 J. Henriette Köhler	Atresia vag.	vor 6 Jahren schwere Entbindung mit Vesicovaginalfistel. 1/2 J. darauf Kolpocleisis				vor 5 1/2 Jahren wegen Vesicovaginalfistel Kolpocleisis, da man glaubte, die Regeln würden nicht wiederkommen. Da sie jedoch gleich nach der Operation wieder erschienen mit Mol. menstrualia, wurde drei mal durch die Blase punktiert. Nach sechsmaliger Menstruation verschloss sich die Fistel wieder und es wurde noch drei mal punktiert. Endlich Laparotomie Amputatio uteroovarica

Verlauf	Befund bei Operation oder Section	Quellenangabe Operateur = O	Bemerkungen.
Nach der Laparotomie glatter Heilungsverlauf bis auf eine Cystitis.	Laparotomie. Näheres über den Befund nicht angegeben	Schroeder. F. L. Neugebauer, Fall 749	

Auswahl einiger bemerkens- über Haematokolpos und Haematometra nach

No.	Name und Alter der Patientin	Art und Sitz des Verschlusses	Aetiologie bez. vorherg. Krankheiten Bestand der Symptome	Retentionstumor Hk. = Haematokolpos Hm. = Haematometra Hs. = Haematosalpinx			Therapie
158.	19 jährige	Atr. hymenalis	Mol. menstr. vom 14. Jahre an	Hk.	Hm.	Hs.	Operation
159.	Mädchen 16 J.	Atr. hymenal.	Mol. menstr. vor 4 Wochen. Schwellung und Schmerzen im r. lab. majus und minus	Hk.			Perforation des Hymen
160.	Mädchen 14 J.	Atr. hymenal.	Masern überstanden	Hk.	Hm.?		Punktion mit kleiner Öffnung
161.	17 jährige	Hym. imperforat. fleischig	soll durch Pockenkrankheit erworben sein	Hk.	Hm.		Incision. Nach ½ Jahr wegen Recidivs erneuert
		Atresia hymenal. oder A. vaginal.?	Retention seit 10 Jahren	Hk.	Hm.	Hs. beiderseits	Punktion mit feinem Troicart, langsame Entleerung
163.	19 jährige	‚Hymen imperforatum'		Hk.	Hm.	Hs. sin.	Punktion mit Aspirator Incision mit dem Messer. Langsame Entleerung

werterer Fälle aus der Casuistik
Hymenalatresieen bei einfachem Genitalkanal.

Verlauf	Befund bei Operation oder Section	Quellenangabe Operateur = O	Bemerkungen.
Heilung die Haematosalpinx war am 12. Tage verschwunden		Amann Münchener med. Wochenschrift 1888. No. 52	
Der Haematokolpos war in die rechte grosse Schamlippe durchgebrochen und hatte hier ein Haematom gebildet. Dasselbe verschwand nach Perforation des Hymen. Heilung		Bessel Hagen O. v. Bergmann Schmidt's Jahrbücher 1889. Bd. 222 p. 145	
knappe Genesung nach schwerer Peritonitis und viermonatlichem Krankenlager		Copeman Transact. of the obst soc. of London 1868. Vol. X. p. 246	
Heilung		Gelbke Centralbl. f. Gynaekologie 1892 Jahrg. XVI. p. 106	
Heilung		Halbertsma Nederl. Tydschr. voor Geneesk-Afl. I. p. 541. Virchows Jahresber. 1870. II p. 515	
Heilung		Hemenway The Amer. Journ. of obstetr. and diseases of w. a. ch. 1891. Vol. XXIV. p. 897	

No.	Name und Alter der Patientin	Art und Sitz des Verschlusses	Aetiologie bez. vorherg. Krankheiten Bestand der Symptome	Retentionstumor Hk. = Haematokolpos Hm. = Haematometra Hs. = Haematosalpinx			Therapie
164.		Atresia hymenal. oder vaginalis?		Hk.			Punktion zweimal mit Aspirator innerhalb 3Tagen. Fieber. Nach 9 Tagen Hymen aufgeschlitzt und 16 Unzen fötider Flüssigkeit entleert
165.	10jährige, seit 18 Monaten verheiratet	‚Hymen imperforatum'	nie menstruiert aber Mol. menstrual.	Hk.	?		Incision
166.	16 jährige	‚Hymen imperforatum'	Mol. menstr. seit 2 Jahren	Hk.	?		Incision
167.	Mädchen 22 J.	‚Hymen imperforatum'		Hk.	Hm.	Hs. beiderseits	Operation
168.	Madal .... 19 J, 4 Monate verheiratet	‚Atresia hymenis innata'	Dyspareunie starke Mol. menstrualia	Hk.	Hm.	Hs. beiderseits	Punktion mit Troicart und Excision des Hymen ohne sofortige Ausspülung
169.	Josephine Dobrzynska, 19 J.	Atresia hymenalis		Hk.	Hm.	Hs. beiderseits	Spontanes Platzen und allmähliche Entleerung

Verlauf	Befund bei Operation oder Section	Quellenangabe Operateur = O	Bemerkungen.
Heilung trotz Fieber		Hope Brit. med. Journ. Febr. 28. Virchows Jahresberichte 1874. II. p. 769	
fieberhafte Metritis und Kolpitis; aber Genesung und baldige Conception		Leeming Centralbl. f. Gyn. 1880. Bd. IV. p. 178	
Tod am achten Tage ,unter dem Bilde einer septischen Metritis und Perimetritis.		Mossman Amer. journ. of obst. 1881. Juli, nach Centralbl. f. Gyn. 1882. Bd. VI. p. 48.	
Tod am neunten Tage durch Peritonitis	Section. Der innere Abschnitt der Tuben war normal, der äussere von Blut ausgedehnt, das bei Druck leicht heraustropfte	Marchand et Massé, nach Fuld „Salpingotomie wegen Haematosalpinx bei Gynatresie", Archiv f. Gyn., Bd. 34. 1889, p. 191.	
Fieberhafter Verlauf mit peritonealer Reizung. Genesung.		F. L Neugebauer, (l. c.) p. 222.	
Spontanruptur. Peritonitis, aber Genesung.		F. L. Neugebauer, (l. c.) p. 222.	

No.	Name und Alter der Patientin	Art und Sitz des Verschlusses	Aetiologie bez. vorherg. Krankheiten Bestand der Symptome	Retentionstumor Hk. = Haematokolpos Hm. = Haematometra Hs. = Haematosalpinx			Therapie
170.	Valerie Kuzella, 18 J.	Atres. hymenalis	Seit ½ Jahre krank. Hatte 8 Wochen in einem anderen Spital gelegen	Hk.	Hm.	wahrscheinlich Hs. beiderseits	Operative Entleerung per vaginam
171.	Mädchen 18 J.	Atres. hymenalis	seit 1 Jahre leidend	Hk.	Hm.	Hs. beiderseits	Incision
172.	Mädchen 15 J.	Hymen imperforatum.	Mol. menstr. seit 14 Monaten	Hk.	Hm.		4 Monate später nach der Untersuchung Spontanruptur und Ausfluss von 1 L. chocoladenähnlicher Flüssigkeit
173.	Mädchen 15 J.	Atres. hymenalis	P. schwach entwickelt	Hk.	Hm.	angebl. Hs.	Incision. Bei der Ausspülung soll der Katheter völlig im Uterus und in der linken Tube verschwunden sein. Dann ergriff der Operateur die Geschwulst mit der Hand nnd presste den Inhalt hervor. Später Ausspülungen

Verlauf	Befund bei Operation oder Section	Quellenangabe Operateur = O	Bemerkungen.
Genesung.		F. L. Neugebauer, (l. c.) p. 222.	
Tod an Peritonitis am siebenten Tage.	Section. $1^1/_2$ ∅ Blut im Becken und geborstene Säcke, die den Tuben und Ovarien angehörten.	Paget. Leicester, British med. Journ. 1859, 23. July, nach Fuld (l. c.).	
Spontanruptur Genesung.		Puech. Gaz. obstétricale 1878, Nr. 21, nach Centralbl. f. Gynaek. 1879, Bd. III, p. 101.	
Trotz dieses Verfahrens erfolgte Heilung.		J. Rope. Br. med. Journ. 18°4, Bd. 16, August, nach Fuld (l. c.)	Dass, wie der Autor angiebt, der Kautschukkatheter in der linken Tube verschwunden sein soll, dürfte bei der gewöhnlichen Enge des ost. ut. kaum zu glauben sein (Verf.).

No.	Name und Alter der Patientin	Art und Sitz des Verschlusses	Aetiologie bez. vorherg. Krankheiten Bestand der Symptome	Retentionstumor Hk. = Haematokolpos Hm. = Haematometra Hs. = Haematosalpinx			Therapie
174.	18 jährige	Atres. hymenalis	früher stets gesund. Nie menstruiert. Mol. menstr. seit 2 Jahren. In den letzten Tagen Schüttelfröste und leichtes Fieber	Pyokolpos	Pyometra		Querincision des etwa 3 mm dicken Hymen. Ausfluss von reinem Eiter mit spärlichen Blutfäden
175.	Mädchen 19 J.	angeblich Atresia hymenal.	Mol. menstr. seit dem 14. Jahre	Hk.	Hm.		1892. mit Scheere und Finger nach Amuscat 4 cm tief eingedrungen nach Eröffnung des Perineums; die Geschwulst wurde nicht erreicht. Erneuter Versuch nach 1 Woche erfolgreich. P. trug 2 Jahre lang Glasmandrin. 1894. Kolpoplastik durch Rain. Gestielte Lappen vom Damm und lab. maj.
176.	18 jährige	Atres. hymenalis	Wegen Scoliose behandelt	Hk.	Hm.		Punktion mit Bistouri

Verlauf	Befund bei Operation oder Section	Quellenangabe Operateur = O	Bemerkungen.
Heilung		Rosner (Krakau). Centralblatt f. Gynaekologie 1885, IX. Jahrgg., p. 382.	
Nach Kolpoplastik 6 – 7 cm tiefe, regelmässige Menses und Entlassung ohne Drain.		Rein. Wratsch 1895 No 1. S. 18. Nach Neugebauer (l. c.) p. 170 c.	Hier handelte es sich entschieden um eine breite Atresia vaginalis.
14 Tage lang stinkender Ausfluss. Genesung		Schönberg Norsk. Mag. f. Laegevid. R. 3. Bd. 3. Forb. p. 158, nach Virchows Jahresberichten 1874. Bd. II. p. 771.	

No.	Name und Alter der Patientin	Art und Sitz des Verschlusses	Aetiologie bez. vorherg. Krankheiten Bestand der Symptome	Retentionstumor Hk. = Haematokolpos Hm. = Haematometra Hs. = Haematosalpinx			Therapie
177.	Frau 23 J. 3 Monate verheiratet	Atres hymenalis		Hk.	Hm.	Hs. beiderseits	Incision in Narkose. Nach Entleerung des Tumors teilweise Excision des Hymen und Vernähung der Schnittränder
178.	Mädchen 15 J.	Atres. hymenalis?		Hk.	ausgeschlossen		Punktion ohne antiseptische Cautelen Nach Eiterung und Peritonitis breite Spaltung und antiseptische Ausspülungen
179.	Mädchen 17 J.	Atresia hymenalis		Hk.	?		Punktion mit dem Aspirator Nachdem septische Erscheinungen aufgetreten waren, breite Incision. Es entstand Beckenphlegmone
180.	Mädchen 20 J.	Atresia hymenal.	seit 7 Jahren retentio meurium	Hk.	Hm.	Hs.	Spontandurchbruch
181.	S. H. 17 J.	Atresia hymenis	seid mehreren Jahren hränklich	Hk.	Hm.	Hs.	Incision. (Die Operation soll sehr schmerzhaft gewesen sein!!)

Verlauf	Befund bei Operation oder Section	Quellenangabe Operateur = O	Bemerkungen
Heilung		Sekowski Medycyna No. 17, nach Virchows Jahresberichten 1894 II. p. 751.	
Heilung nach Eiterung und Peritonitis		Terrier-Defontaine Arch. de tocologie 15. Jan. 1887, nach Virchows Jahresberichten 1886. II. p. 574.	
Heilung trotz septischen Fiebers, Eiterausflusses und Beckenphlegmone		Winsor Boston med. and. surg. Journ. 1877. Juli 12. p. 36 und Centralblatt f. Gynaek. 1877. Bd. I. p. 262	
Spontandurchbruch Heilung		Zannini nach Breisky l. c.) p. 22 und Fuld (l. c.)	
Tod nach 6 Tagen an Peritonitis	Section: vier Unzen eitriger Flüssigkeit im Bauch. Spuren von Entzündung in der rechten Tube und dem rechten Ovarium	Schalkhausser Schalkhausser „Über Verschliessung der Scheide.“ J. D. Würzburg 1845	

No.	Name und Alter der Patientin	Art und Sitz des Verschlusses	Aetiologie bez. vorherg. Krankheiten Bestand der Symptome	Retentionstumor Hk. = Haematokolpos Hm. = Haematometra Hs. = Haematosalpinx			Therapie
182.	M. S. 18 J.	Atresia hymenalis?	Soll im 10 Jahre „Blattern an den Augen“ gehabt haben. Mol. menstr. seit 3 Monaten	Hk.			Punktion bei verschiedenen Menstruationen; es traten immer wieder Verwachsungen ein. P. kam schliesslich in die Klinik. Die bestehende Öffnung wurde durch Specula erweitert, der restierende Hymenalring durch die Scheere vernichtet

Verlauf	Befund bei Operation oder Section	Quellenangabe Operateur = O	Bemerkungen.
Heilung		Hagen O. Zweifel A. Hagen: „Beiträge zur Casuistik der angeborenen Verschlüsse der Scheide und des Hymen.“ J. D. Erlangen 1886	Im Douglasschen Raum bestand hier ein persistierend. Tumor, wahrscheinlich ein Haematom.

Unsere Casuistik haben wir bereits im Laufe der Abhandlung einer genügenden Betrachtung unterzogen, sodass wir in dieser Hinsicht nichts hinzuzufügen haben.

Inbetreff unseres Falles machten wir ebenfalls bereits auf das jugendliche Alter, auf die eigentümliche, vereinzelt dastehende Form der Retentionssäcke, sowie auf das, im Vergleich mit der Ausdehnung der Retentionsgeschwülste bereits unverhältnismässig starke Ergriffensein der linken Tube aufmerksam.

Eine andere Operation als die Salpingotomie wäre nach unseren heutigen Anschauungen hier wohl kaum am Platze gewesen Eine Eröffnung per vaginam wäre schon wegen des höheren Sitzes der Retentionsgeschwulst mit Schwierigkeiten verbunden gewesen.

Hinzufügen will ich noch, dass die Patientin, wie sie Neujahr 1897 mitgeteilt hat, sich des besten Wohlseins erfreut und ihre regelmässige Menstruation hat.

Zum Schlusse ist es mir eine angenehme Pflicht, Herrn Geheimrat Professor Dr. Zweifel für die Überlassung des Falles, sowie für die gütige Unterstützung bei der Abfassung der Arbeit meinen verbindlichsten Dank auszusprechen.

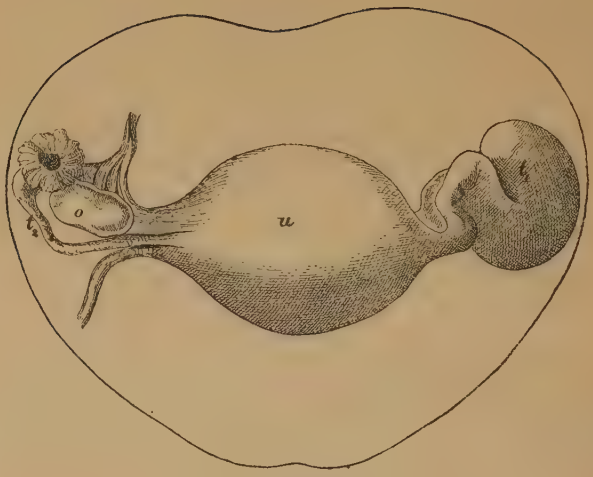

Figur I. (Ansicht von oben).

u. Kuppe des Uterus.
t_1. linke dilatierte Tube.
t_2. rechte normale Tube.
o. Ovarium.

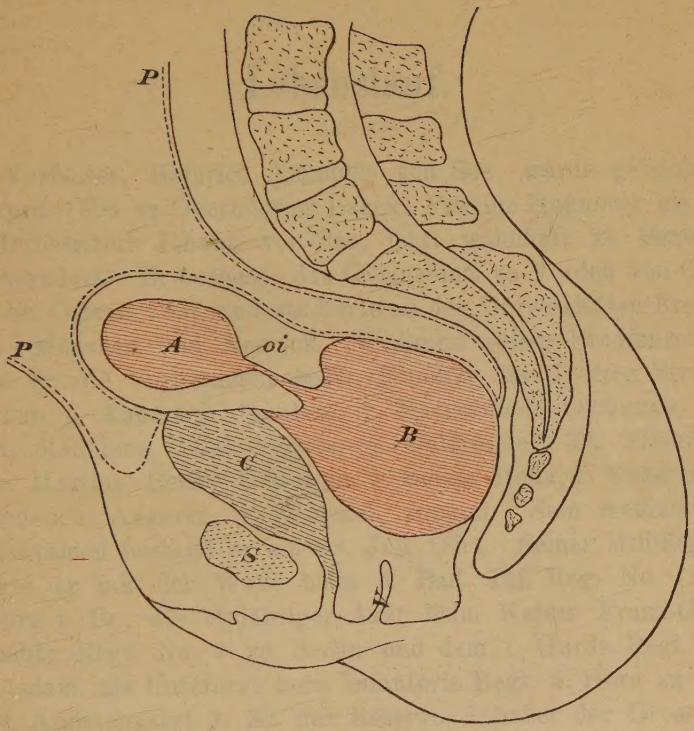

Figur II. (Mediandurchschnitt schematisch.)

A. Haematometrasack.
B. Haematokolpossack.
C. Blase.
S. Symphyse.
V. Vagina blind endigend
P. Peritoneum.
oi. orificium internum uteri.

Lebenslauf.

Verfasser, Heinrich Amandus von See, wurde geboren am 11. April 1866 zu Oberndorfer Laack, Provinz Hannover als Sohn des Hofbesitzers Johann von See, jetzt wohnhaft zu Bentwisch bei Oberndorf. Er besuchte das Gymnasium zu Verden von Ostern 1878 bis Ostern 1887 und studierte an den Universitäten Freiburg i. Br., München und Rostock. Während seiner Studienzeit besuchte er die Vorlesungen bezw. Kliniken der Herren Strasser, v. Brunn †, Aubert †, Jakobsen †, Matthiessen, Oltmanns, Töhl, Braun, Madelung, Gies, Schatz, A. Thierfelder, Th. Thierfelder, Nasse, Martius, Berlin, Uffelmann †, Bumm, Hoffa, v. Nussbaum †, v. Ziemssen, Angerer, v. Winckel, Amann. Sein medizinisches Staatsexamen bestand er am 28. Juli 1894. Seiner Militärpflicht genügte er mit der Waffe beim 5. Bad Inf. Reg. No. 113 zu Freiburg i. Br., als einjähriger Arzt beim Kaiser Franz-Garde-Grenadier Regt. No. 2 zu Berlin und dem 1. Garde Regt. z. F. zu Potsdam, als Unterarzt beim Infanterie Regt. v. Horn zu Trier. Er ist Assistenzarzt 2. Kl. der Reserve, Inhaber der Grossherzl. Mecklenburg-Schwerinischen Rettungsmedaille. Er war seither meistens als Vertreter bezw. Assistent bei praktischen Ärzten thätig.

Allen obengenannten Herren, seinen werten Lehrern spricht Verfasser seinen aufrichtigsten Dank aus.

Lebenslauf.

Verfasser, Heinrich Amandus von See, wurde geboren am 11. April 1866 zu Oberndorfer Lanack, Provinz Hannover als Sohn des Hofbesitzers Johann von See, jetzt wohnhaft zu Bentwisch bei Oberndorf. Er besuchte das Gymnasium zu Verden von Ostern 1878 bis Ostern 1887 und studierte an den Universitäten Freiburg i. Br., München und Rostock. Während seiner Studienzeit besuchte er die Vorlesungen bezw. Kliniken der Herren Geheimrat v. Braun †, Aubert †, Jakobson †, Matthiessen, Ollmannus, Tödt, Braun, Madelung, Dies, Schatz, A. Thierfelder, Th. Thierfelder, Masse, Martius, Berlin, Hellmann †, Bumm, Hoffa, v. Neudamm †, v. Niemeyer, Angerer, v. Winckel, Ahlfeld, Amann. Sein medizinisches Staatsexamen bestand er am 25. Juli 1894. Seiner Militärpflicht genügte er mit der Waffe beim 5. Bad. Inf. Reg. No. 113 zu Freiburg i. Br., als einjährig-freiwilliger Arzt beim Kaiser Franz-Garde-Grenadier-Regt. No. 2 zu Berlin und dem 1. Garde Regt. z. F. zu Potsdam, als Unterarzt beim Infanterie Regt. v. Horn zu Thier. Er ist Assistenzarzt 2. Kl. der Reserve, Inhaber der Grossherzl. Mecklenburg-Schwerinschen Rettungsmedaille. Er war seitdem meistens als Vertreter bezw. Assistent bei praktischen Ärzten thätig.

Allen obengenannten Herren, seinen werten Lehrern spricht Verfasser seinen aufrichtigsten Dank aus.